

## Vitiligo

## Vitiligo

VÁRVÖLGYI TÜNDE DR.<sup>1</sup>, SZEGEDI ANDREA DR.<sup>1,2</sup>.

Debreceni Egyetem Általános Orvostudományi Kar, Bőrgyógyászati Tanszék<sup>1</sup>

Bőrgyógyászati Allergológiai Tanszék<sup>2</sup>

### ÖSSZEFOGLALÁS

A vitiligo átlagos prevalenciája 0,5% és 1 % közötti a populációban, a leggyakoribb szerzett depigmentációs rendellenesség. A hypopigmentált maculák a melanocyták pusztulása következtében jönnek létre. Etiológiája továbbra sem teljesen tisztázott, multifaktoriális körkép. Poligénes öröklődésű, a genetikai fogékonyságot támasztja alá a családi halmozódás (15-30%). A nem-immunológiai és az immunológiai faktorok komplex kölcsönhatása kulcsfontosságú a betegség kialakulása során. Az utóbbi évek intenzív kutatásainak köszönhetően világossá vált, hogy a melanocytákon kívül egyéb sejtek is részt vesznek patogenezisében, mint a keratinocyták, fibroblastok, a természetes ölősejtek (natural killer (NK) cells), valamint a veleszületett immunrendszer további sejtjei. A T-lymphocyták egy speciális csoportja, a szöveti rezidens memória T-sejtek is meghatározó szerepet töltenek be a betegség kialakulásában és kiújulásában. A kezelés célja a progresszió megállítása, a repigmentáció elérése, azonban ez az esetek 40 %-ában nem tartós.

### SUMMARY

The prevalence of vitiligo is between 0.5% and 1% in the population, the most common acquired depigmentation disorder. Hypopigmented macules are formed as a result of melanocyte death. Its etiology is still not fully elucidated, it is a multifactorial disease. Polygenic type genetic susceptibility is supported by familial accumulation (15-30%). The complex interaction of non-immunological and immunological factors is key during the development of the disease. Due to intensive research in recent years, it has become clear that cells other than melanocytes, such as keratinocytes, fibroblasts, natural killer (NK) cells, and other cells of the innate immune system are involved in its pathogenesis. Furthermore, a special group of T lymphocytes, the tissue-resident memory T cells, play a key role also in the development and recurrence of the disease. The aim of the treatment is to stop progression, to achieve repigmentation, which is transient in 40% of cases.

#### Kulcsszavak:

**vitiligo – melanocyta – autoimmunitás – repigmentáció – depigmentáció**

#### Key words:

**vitiligo – melanocyte – autoimmunity – repigmentation – depigmentation**

### Epidemiológia

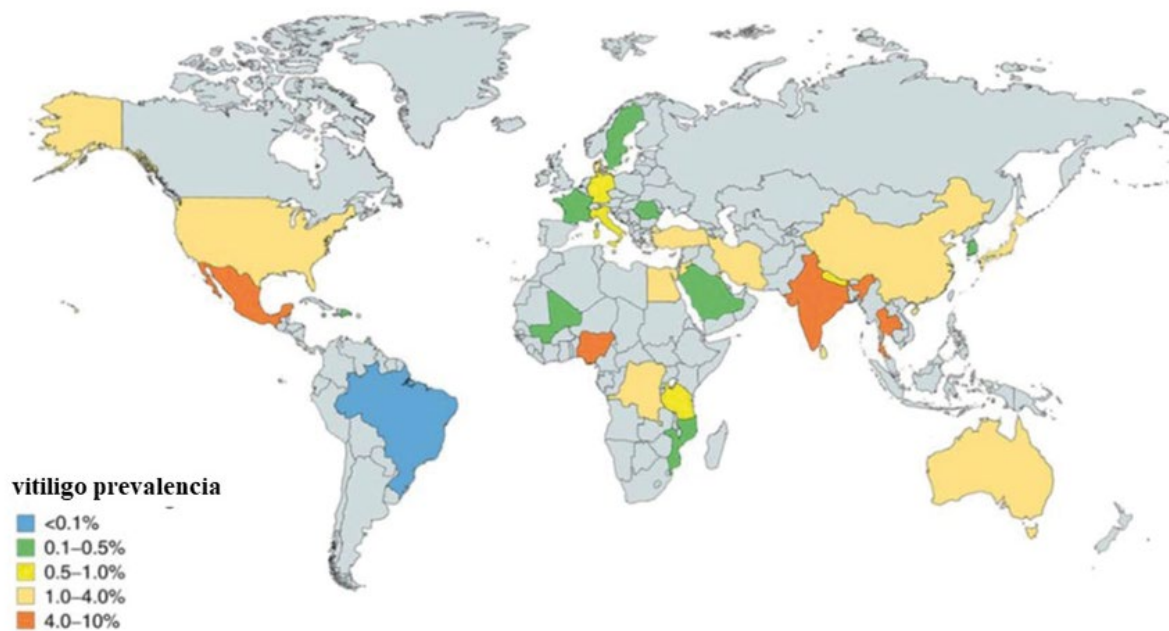
A vitiligo a leggyakoribb depigmentációval járó bőrbetegség, 1964 és 2017 között publikált adatok szerint globális prevalenciája ~0.06-8.8% közé tehető. (1-5) Férfiakat és nőket egyforma arányban érint. (3) A legmagasabb prevalencia értékeket Indiában (8.8%), Mexikóban (2.6-4%) és Japánban ( $\geq 1.68\%$ ) közölték (1,2,4,5,6) (1. ábra). Gyermekeken, fiatalokon és időseken egyaránt kialakulhat. Az átlagéletkor a betegség kezdetekor Kínában 37.6 év (5-79 éves korig) (7), Pakisztánban 27.02 év (5.5 hónapos kortól 82 éves korig) (8), Mexikóban pedig 26.4 év (7 hónapos kortól 74 éves korig) (9). Ugyanakkor a legmagasabb incidenciát gyermekkorban, valamint fiatal felnőttkorban mérték, 10-30 éves korig tartó csúccsal (10).

### Klinikai megjelenés, klasszifikáció

Az éles határú, különböző alakú depigmentált makulák főleg az arcon, kézhátakon, mellbimbókon, axillákban, köldökben, a sacralis, inguinalis és anogenitális régiókban jelentkeznek. Két fő típusát különítjük el, a nem szegmentális és a szegmentális vitiligot, amelyek klinikai megjelenésükben, prognózisukban és terápiára adott válaszkészségükben is különböznek egymástól.

#### Nem szegmentális vitiligo

A fokális, mucosalis, arcofacialis, generalizált, univerzális, kevert és egyéb ritka vitiligo variánsokat soroljuk ezen csoportba (11,12,13,14) (1. táblázat) (2. ábra).



1. ábra

Vitiligo prevalenciája világszerte. A szürke területekről nincs adat. (Said-Fernandez SL után, módosítva)  
(Said-Fernandez SL, Sanchez-Domínguez CN, Salinas-Santander MA és mtsai: Novel immunological and genetic factors associated with vitiligo: A review. Exp Ther Med. (2021) Apr;21(4), 312)

fokális	egy, vagy néhány depigmentált folt a generalizált forma kezdeti megjelenéseként is felfogható két éven át stabil marad
mucosalis	több, mint egy depigmentált folt a szájnyalakártyán és/vagy a genitális nyálkahártyán
acrofacialis	főleg az arcrá és a végtagok distalis részére lokalizálódik
generalizált	kiterjedten a test bármely részén
univerzális	a testfelszín több, mint 80 %-át érintő vitiligo
kevert	szegmentális és nem szegmentális vitiligo keverten
„lip-tip”	ujjak distalis részén, arcon periorificialisan Dél-Ázsiában gyakori

1. táblázat

## Nem szegmentális vitiligo formái

**Szegmentális vitiligo**

Ritkább, mint a nem szegmentális vitiligo, általában gyermekkorban kezdődik. Kevésbé jellemző a társulása autoimmun betegségekkel. Gyorsan progrediál, a kezelésre adott válaszkészsége rosszabb. Általában soliter, esetleg multiplex, szegmentális lokalizációjú, társulhat leukotrichiával (13,14,15) (3. ábra).

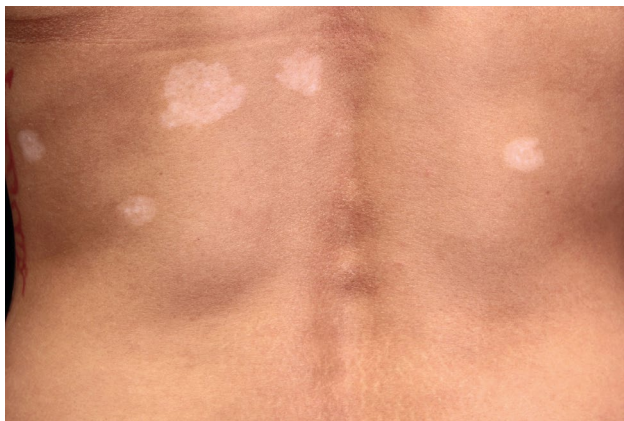**Etiológia, patogenezis**

Multifaktoriális, poligénes öröklődésű kórkép, a genetikai predispozícióra utal a családi halmozódás

(15-30 %) (16). Gyakori a társulása egyéb autoimmun betegségekkel, mint az autoimmun thyreoiditis, I. típusú diabetes mellitus, coeliakia, alopecia areata. Patogenezisében a nem-immunológiai és az immunológiai faktorok komplex kölcsönhatása, párhuzamos jelenléte alakítja ki a betegséget egy genetikai fogékonyság talaján.

**Nem-immunológiai faktorok**

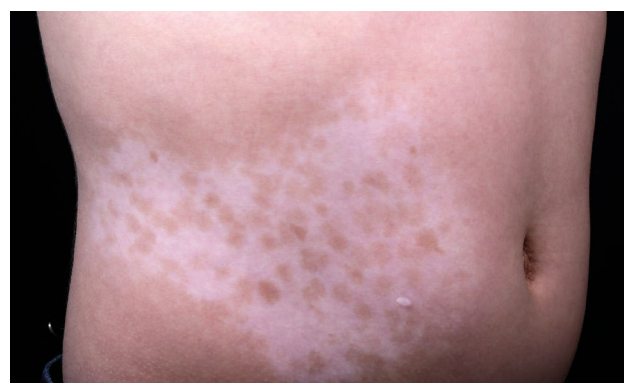
A háttérben meghatározó a genetikai hajlam, a melanocyták intrinsic abnormalitása, amely érzékenyebb teszi őket az oxidatív stressz okozta károsodásokra, majd ezt követi az immunrendszer aktivációja, és a festéksejtek



2. ábra

Nem szegmentális vitiligo

(Forrás: DEKK Bőrgyógyászati Klinika fotógyűjteménye)



3. ábra

Szegmentális vitiligo

(Forrás: DEKK Bőrgyógyászati Klinika fotógyűjteménye)

pusztulása. A festékes sejtek intrinsic abnormalitásai között az alábbi eltéréseket figyelték meg: megváltozott növekedési karakterisztika és proliferációs képesség (17), dilatált endoplazmatikus retikulum, ennek megfelelően károsodott fehérje feldolgozás (18), megnagyobbodott sejttest, zömökebb dentritek (19), alacsonyabb oxigén fogyasztás, sérült mitokondriális komplex, megváltozott lipid és metabolit profil, emelkedett reaktív oxigén intermedier mennyiség (20), autofágiára való képtelenség (21).

Strukturális változások, mint a stratum spinosum megvastagodása és a csökkent melanocyta sejtszám a basalis sejtsorban megfigyelhető a non-lézionális vitiligós bőrben is (22).

A lézionális bőrből izolált keratinocyták jellegzetes eltéréseket mutatnak in vitro sejt kultúrákban. (23) Megváltozik a keratinocytákból származó parakrin faktorok expressziója (pl. stem cell factor (SCF), basic fibroblast growth factor (bFGF), endothelin-1 (ET-1)), valamint különböző citokinek, mint IL-1, IL-6, és a tumor necrosis factor-alpha (TNF- $\alpha$ ) kifejeződése. Az SCF alacsonyabb szintje és a TNF- $\alpha$ , IL-6 emelkedett expressziója negatívan befolyásolja a melanogenezist. (24,25,26) A reaktív oxigén intermedierek (ROS) termelődése a lézionális bőrben ezt

követően az adaptív immunválasz inicializálásához vezet, különösen CD8+ T-sejtek aktivációjához.

A vitiligós léziók fibroblastjai is mutatnak eltéréseket, mint nagyobb sejt méret, emelkedett ROS, és a stressz-indukált p53 szintjének up-regulációja (4. ábra).

A lézionális és nem lézionális bőrben megfigyelt dermális eltéréseknek köszönhetően csökkent a melanocytákban az E-kadherin adhéziós molekulák expressziója (27). Ez a membrana basalistól való leválásukat eredményezi, mely elősegíti a programozott sejthalál egy formáját, az anoikist.

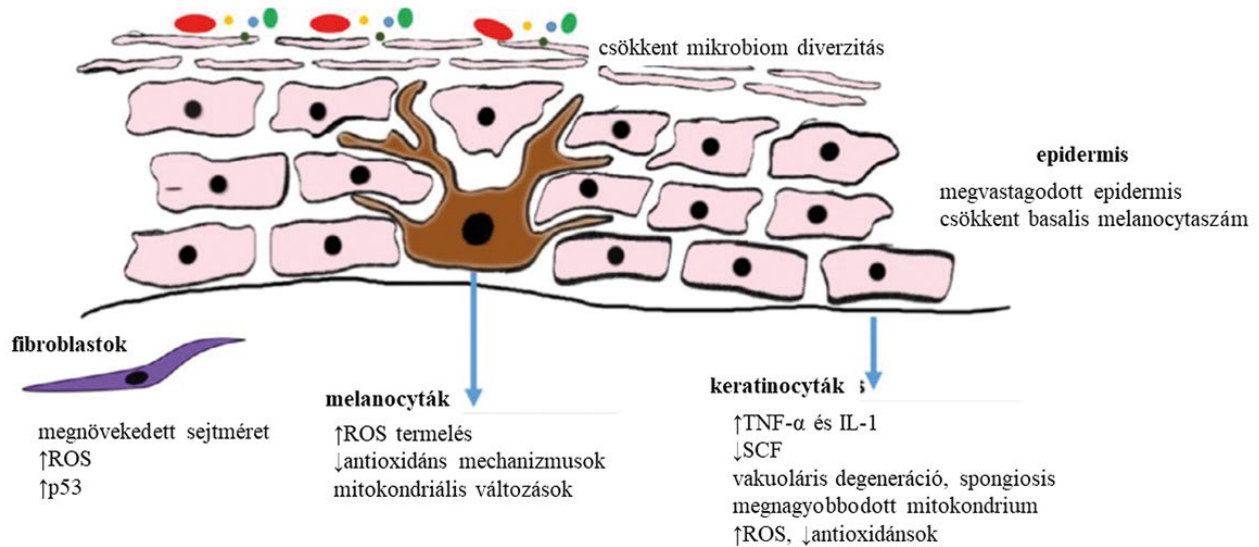
Mindezen nem immunológiai faktorok mintegy alapot szolgáltatnak az immunológiai „szerepelőknek” a betegség kialakulásához, komplex interakciójuk, együttes jelenlétük kulcsfontosságú a vitiligo patogenezisében.

### Immunológiai faktorok

Első lépésként a károsodott melanocytákból felszabaduló szövetkárosodással asszociált molekuláris mintázatok (damage associated molecular patterns (DAMPs), mint pl. a DNS), aktiválják a veleszületett immunrendszer sejtjeit, elsősorban a dendritikus sejteket (DC). A hő sokk fehérje 70i (heat shock protein 70i, HSP70i) kulcsszereplő ezen fehérjék DC-k általi felvételében, feldolgozásában és MHC prezentációjukban, a következményes specifikus immunválasz kiváltásában (28,29), a DC-k aktivációjában, cytotoxikus profiljuk kialakításában. (30) A DC-k pedig a T-sejtek aktivációját és a tolerancia áttörését indítják el (31,32). Ebben a folyamatban az IFN- $\gamma$  és az IFN- $\gamma$ -indukált kemokinek, mint a CXCL9 és CXCL10 központi szerepet kapnak, ezek felelősek az autoreaktív CD8+ T-lymphocyták toborzásáért. (33). Napjainkra világossá vált, hogy a keratinocyták, akiket korábban a patogenezisben, mint passzív szemlélőket tartottunk számon, ezen kemokinek a fő termelői, ezáltal a T-sejt toborzás meghatározó elemei (34,35).

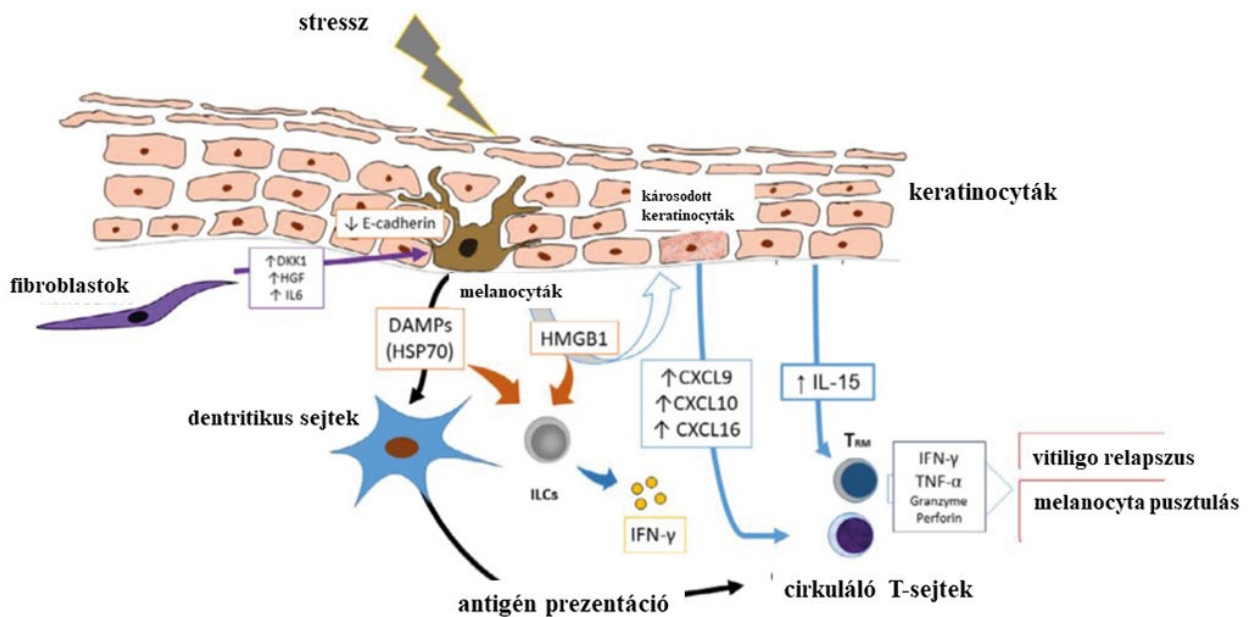
A lézionális bőrben ROS által kiváltott emelkedett IL-15 expresszió a JAK-STAT útvonalon keresztül szintén hozzájárul a T-lymphocyták aktivációjához (36).

Az IFN- $\gamma$  jelátviteli útvonal tehát kulcsszerepet tölt be a vitiligo patogenezisében, számos sejt termeli a vitiligós bőrben (natural killer (NK) sejtek és az innate lymphoid sejtek (ILCs)) és központi szerepe van a betegség elindításában és a melanocytáknak az apoptózis kiváltásában (37). A plasmacytoid dendritikus sejtek (pDCs) által termelt IFN $\alpha$ -val együtt az IFN- $\gamma$  fokozza az epidermális sejtek által szekretált CXCL9 és CXCL10 termelődését, amely két kemokin meghatározó a Th1/Tc1 sejtek perilezionális bőrbe történő toborzásában (38,39). IFN- $\gamma$ -t termelnek a szöveti rezidens memória T-sejtek is (TRM) (40). Ezen sejtekkel magyarázható, hogy a vitiligo kiújulása során a foltok a korábbival azonos helyeken jelennek meg újra (41), így felelősek a betegség fenntartásáért. A nem lézionális bőrben is jelen vannak ezek a melanocytáknak specifikus szöveti rezidens memória T sejtek „stead state” állapotban, elősegítve ezzel új léziók kialakulását trigger környezeti tényezők hatására. (42). Mind az aktív, mind



4. ábra

Nem immunológiai faktork a patogenezisben (Seneschal J után módosítva) (Seneschal J, Boniface K, D'Arino A és mtsai: An update on Vitiligo pathogenesis. Pigment Cell Melanoma Res. (2021) Mar;34(2), 236-243)



5. ábra

Immunológiai faktork a patogenezisben (Seneschal J után módosítva) (Seneschal J, Boniface K, D'Arino A és mtsai: An update on Vitiligo pathogenesis. Pigment Cell Melanoma Res. (2021) Mar;34(2), 236-243)

a stabil léziókban jelen vannak ezen CD8+ TRM sejtek, IFN- $\gamma$ -t és TNF $\alpha$ -t termelnek, CXCL9-en és CXCL10-en keresztül cirkuláló memoróra T-sejtek toborzását váltják ki a gyulladt bőrbe (5. ábra). A vitiligos bőr T-sejtjei által szekretált mennyiséghez és alacsonyabb szintű, mint a psoriasisos bőrben termelődő IL17 szinthez képest, utalva ezzel arra, hogy a Th17 útvonal nem kap központi szerepet a melanocytá destrúcióban (43).

Összegezve tehát a vitiligo nem csupán depigmentált foltok jelenléte egy egészséges bőrben, sokkal inkább a teljes bőr betegsége. Számos sejt struktúrája és működése eltér a normálistól, nem csak a lézionális bőrben, hanem a non-lézionális, tünetmentes bőrben is.

Ezzel magyarázható a vitiligo esetében is a Koebner jelenség, ugyanis bármilyen traumára, bőrt ért stressz hatásra provokálhatóak a betegségre jellemző elemi jelenségek (35) (5. ábra).

## Diagnózis

A diagnózis a klinikai képen alapul. Az Európa Dermatológiai Fórum (European Dermatology Forum) ajánlásának megfelelően amennyiben kétséges a kórisme, akkor biopszia javasolt a lézionális és a nem lézionális bőrből egyaránt. Egyes esetekben, ha differenciál diagnózisként gombás fertőzés, pityriasis versicolor merül fel, akkor ennek kizárása céljából mycologiai mintavétel is mérlegelendő.

Tekintettel arra, hogy az autoimmun betegségek társulása közül az autoimmun thyreoiditissel való asszociáció a leggyakoribb, amennyiben biztosak vagyunk a diagnózisban, akkor az európa ajánlásnak megfelelően következő vizsgálatokra van szükség:

- Anti-TPO (thyreoid peroxidáz) és anti-thyroglobulin antitest
- TSH, pajzsmirigy hormonok, anti-TSHR (TSH receptor) antitest
- További autoantitest vizsgálatokra akkor van szükség, ha az anamnézis, vagy a családi anamnézis alapján felmerül egyéb autoimmun betegség
- Multiplex autoimmun szindróma lehetősége esetén endokrinológiai és immunológiai vizsgálat javasolt (44)

## Terápia

### Általános megfontolások

A kezelés célja a progresszió megállítása és a repigmentáció elősegítése. A fő kihívás a melanocyták túlélésének fenntartása, ugyanis az esetek 40 %-ában az eredmény nem tartós (41).

A kezelési lehetőségek kiválasztása függ a betegség aktivitásától, a típusától, lokalizációjától, a testfelszín érintettségétől, az életminőségre gyakorolt hatásától, a beteg életkorától, bőrtípusától, terápiás motivációjától és a kockázat-haszon mérlegeléstől (45).

Fontos a kezelést minél hamarabb elindítani, különösen szegmentális vitiligo esetén. A kezelésre adott válasz régióként eltérő, a fejen, nyakon, a végtagok proximális részén, a törzsön jó a terápiára adott válasz, míg a végtagok distalis részén és az ajkak körül kevésbé. A repigmentáció perifollicularisan kezdődik, a vitiligós lézió perifériáján (14).

A terápia megválasztásánál ajánlások állnak rendelkezésünkre. A német terápiás algoritmus, összegezve az európa útmutatást, a jelenlegi kezelési lehetőségeket három csoportra osztotta, a patogenezisnek megfelelően (44,46) (6. ábra):

(1) Az autoimmun válasz szabályozása topikális és szisztémás immunmodulátorokkal (corticosteroidok, calcineurin inhibitorok).

(2) Az oxidatív stressz csökkentése antioxidánsokkal.

(3) Melanocytá regeneráció elősegítése fototerápiával (általában UVB), vagy pigment sejt transzplantációval.

Az említett terápiás lehetőségek hatékonyabbak kombinációkban, mint monoterápiában.

Ezen kezelési eljárások mellett fontos a betegek tájékoztatása, oktatása különböző kozmetikai camouflaze technikákról és a fényvédelemről.

Sikeres repigmentációt követően calcineurin inhibitorok alkalmazása javasolt fenntartó (proaktív) kezelésként, a repigmentáció elérése így is hónapokat vehet igénybe. Rossz prognózisra és kedvezőtlen terápiás válaszra utal a korai kezdet gyermekkorban, a 3-5 évnél hosszabb idejű fennállás, a 30%-nál nagyobb testfelszínre való kiterjedés, valamint a gyorsan progrediáló betegség (44,46,47).

### Az autoimmunitás szabályozása

Topikális immunmodulátorok: a topikális corticosteroidok (TCS) és a calcineurin inhibitorok (TCIs) kulcsszereplők a terápia során. A napfénynek kitett bőrfelületen az esetek 75 %-ában repigmentációt eredményeznek. Erős hatású corticosteroidok (pl. mometasone furoate, methylprednisolone aceponate) napi egyszeri alkalmazása javasolt az érintett területen felnőttek és gyermekek esetén is. A folyamatos kezelés maximum 3 hónapig tarthat, ezt követően át kell térni intermittáló kezelésre (pl. havi 15 nap, napi egyszer alkalmazva, maximum 6 hónapon át). Az arcon és érzékenyebb területeken TCI javasolt (tacrolimus 0.1 % kenőcs 6 hónapon keresztül) (44).

Proaktív kezelés indokolt minden esetben, hogy megelőzzük a vitiligo kiújulását. A 0,1 %-os tacrolimus kenőcs hetente kétszer jó választás erre a célra (48).

Szisztémás immunszuppresszió: az esetek jelentős részében az orális corticosteroidok meg tudják állítani a progressziót és elindítják a repigmentációt.

Háromféle rezsim ismert az ajánlásoknak megfelelően (49):

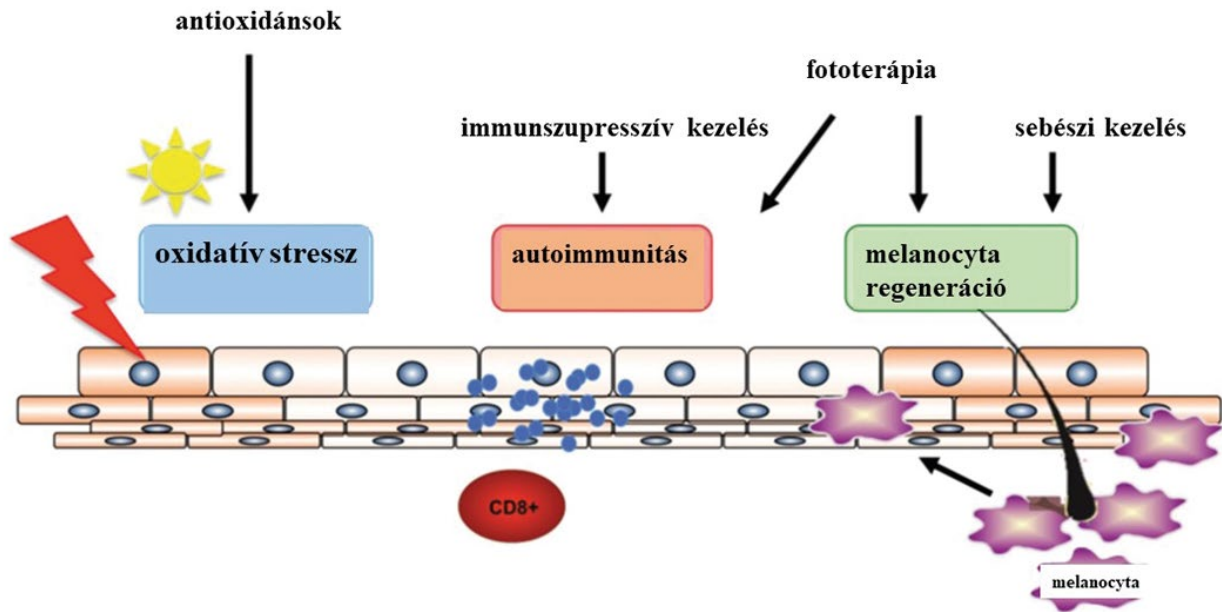
– Oralis mini-pulzus terápia: dexamethasone két egymást követő napon hetente, 2,5 mg/nap dózissal indítva. Az ideális kezelési idő 3-6 hónap, az adag 5-10 mg dexamethasone equivalens dózisra emelhető (44).

– Alacsony dózisú terápia: napi 0.3 mg/kg prednisolone 2 hónapig (50).

– Magas dózisú pulzus terápia: methylprednisolone (8 mg/kg IV) 3 egymást követő napon (51).

Kevés tanulmány szól egyéb immunszuppresszánsok hatékony alkalmazásáról (cyclosporine, cyclophosphamide, methotrexate), vagy biológiai terápiákról (TNF  $\alpha$  inhibitorok). Ezekre jelenleg nincs érvényes ajánlás evidenciák hiányában.

Az autoimmun választ befolyásoló kezelési lehetőségek közül a janus kináz enzimes családot blokkoló, úgynevezett JAK STAT inhibitorok ígéretesnek tűnnek a vitiligo terápiájában (52). Ezen kismolekulájú gyógyszerek intracellulárisan hatnak, szisztémás és topikális formában is alkalmazhatóak. A tofacitinib és a ruxolitib a legtöbbet vizsgált JAK inhibitor vitiligo esetén. A tofacitinib JAK1/3 inhibitor, az interferon (IFN)-gamma jelátviteli útvonalat gátolja, amely a CD8+ T-lymphocyták által mediált melanocytá károsodásért felelős (53). A ruxolitibet



6. ábra

IA német terápiás algoritmus, összegezve az európai útmutatást, a jelenlegi kezelési lehetőségeket három csoportra osztotta, a patogenezisnek megfelelően. (Bleuel R után, módosítva)  
(Bleuel R, Eberlein B.: Therapeutic management of vitiligo. J Dtsch Dermatol Ges. (2018) Nov;16(11), 1309-1313)

1.5 %-os krém formájában naponta kétszer alkalmazva hatékony repigmentációt értek el vitiligos betegeknél minimális mellékhatásokkal (54). Mind a tofacitinib, mint a ruxolitinib topikális alkalmazásával kapcsolatban további vizsgálatok szükségesek.

Az autoimmun memóriát gátló anti-CD122 antitest sikeres alkalmazásáról is beszámoltak egérvizsgálatokban. Ezek az antitestek gátolják a szöveti rezidens memória T-lymphocyták IFN-gamma termelését kimerítve ezen T-sejteket (55).

#### Az oxidatív stressz szabályozása

A terápiás algoritmusok között említik az oxidatív stressz mérséklését antioxidánsokkal, de csak mint adjuváns kezelési lehetőséget. (56) Ilyen készítmények az E vitamin (400 IU/nap), vagy a Ginkgo biloba, leginkább fototerápiával kombinálva (57).

#### Melanocita regeneráció és repigmentáció elősegítése

A narrowband (NB) -UVB terápia széles körben alkalmazott kezelési eljárás. Csökkenti a regulatórikus T-lymphocyták számát, fokozza a Langerhans-sejtek migrációját a drenáló nyirokcsomókba (58). Továbbá az UVB kezelés fokozza különböző parakrin faktorok termelődését (pl. a pro-opiomelanocortinból (POMC) származó alpha-melanocytá stimuláló hormon (MSH), D3 vitamin), amelyek elősegítik a melanocytá proliferációt és differenciációt (59).

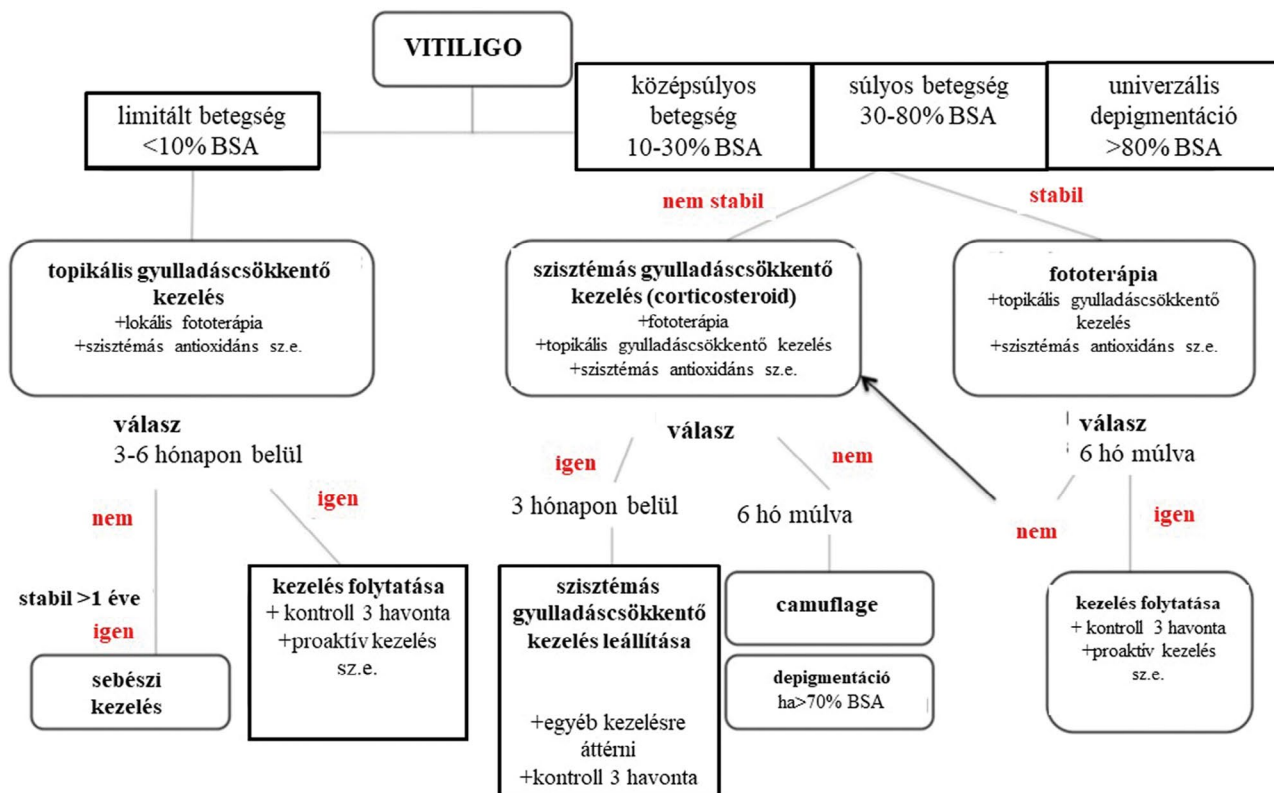
A 308 nm-es monokromatikus excimer lézer hatékonyságát számos vizsgálat alátámasztotta, FDA által jóváhagyott kezelés vitiligo esetén (60,61,62).

A D3 vitamin analóg calcipotriol másodvonalbeli lokális készítményként alkalmazható kedvező mellékhatás profillal. Számos proinflammatórikus citokin expresszióját csökkenti (63).

A sebészi megoldásoknak azon betegeknél van létjogosultsága, akiknél legalább egy éve már nem progrediál a vitiligo és nem reagáltak a topikális, vagy a szisztémás gyógyszeres kezelésekre. A sebészi terápiáknak három nagyobb csoportjuk ismert:

- szöveti graftok: a teljes epidermis/dermis transzplantációja
- celluláris graftok: meghatározott sejt-komponensek transzplantációja
- nem grafton alapuló sebészi megoldások, mint különböző iatrogén sebzési eljárások (pl. ablatív lézerrel, vagy dermabrázióval) amelyek citokin kaskád serkentésével facilitálják a melanoblastok migrációját (63)

Említést kell tenni a depigmentáció lehetőségéről is, ugyanis azon betegeknél, akik nem befolyásolható, kiterjedt vitiligóban szenvednek (a testfelszín > 50 % érintett) a depigmentáció egy lehetséges opció. A 20 %-os monobenzone krém alkalmas ilyen kezelésre naponta 2-3-szor alkalmazva 1-4 hónapig. A kezelés alatt fényvédelem javasolt. A Rubin lézer is egy lehetséges választás depigmentációs célból (46, 64) (7. ábra).



7. ábra

A német terápiás algoritmus (Bleuel R után, módosítva)

(Bleuel R, Eberlein B.: Therapeutic management of vitiligo. J Dtsch Dermatol Ges. (2018) Nov;16(11), 1309-1313)

## Összefoglalás

A vitiligo etiológiája továbbra is intenzív kutatások tárgya, jelen tudásunk szerint nem immunológiai és immunológiai faktorok komplex kölcsönhatása alakítja ki a betegséget. A klinikai kép változatos lehet a stacioner, életminőséget nem befolyásoló depigmentált foltoktól egészen a csaknem teljes testfelszínre érintő, a beteget pszichésen is megterhelő bőrbetegséggé. Társulhat egyéb autoimmun betegségekkel, ezért a beteg kivizsgálásakor ezt is figyelembe kell vennünk. A terápiára adott válasz kiszámíthatatlan 40 %-os kiújulási rátával. További tanulmányok szükségesek hatékony szisztémás, vagy lokális kezelési lehetőségek felderítése érdekében.

## IRODALOM

1. Krüger C and Schallreuter KU: A review of the worldwide prevalence of vitiligo in children/adolescents and adults. Int J Dermatol (2012) 51, 1206-1212.
2. Sehgal VN and Srivastava G: Vitiligo: Compendium of clinico-epidemiological features. Indian J Dermatol Venereol Leprol (2007) 73, 149-156.
3. Martis J, Bhat R, Nandakishore B és mtsai: A clinical study of vitiligo. Indian J Dermatol Venereol Leprol (2002) 68, 92-93.
4. Cesar Silva de Castro C and Miot HA: Prevalence of vitiligo in Brazil-A population survey. Pigment Cell Melanoma Res (2018) 31, 448-450.
5. Zhang Y, Cai Y, Shi M és mtsai: The prevalence of vitiligo: A meta-analysis. PLoS One (2016) 11, 0163806.
6. Said-Fernandez SL, Sanchez-Domínguez CN, Salinas-Santander MA és mtsai: Novel immunological and genetic factors associated with vitiligo: A review. Exp Ther Med. (2021) Apr;21(4), 312.
7. Wang X, Du J, Wang T és mtsai: Prevalence and clinical profile of vitiligo in China: A community-based study in six cities. Acta Derm Venereol (2013) 93, 62-65, 2013.
8. Habib A and Raza N: Clinical pattern of vitiligo. J Coll Physicians Surg Pak (2012) 22, 61-62.
9. Salinas-Santander M, Sanchez-Dominguez C, Cantú-Salinas C és mtsai: Vitiligo: Factores asociados con su aparición en pacientes del Noreste de México. Dermatol Rev Mex: (2014) 232-238.
10. Yaghoobi R, Omidian M and Bagherani N: Vitiligo: A review of the published work. J Dermatol (2011) 38, 419-431.
11. Ezzedine, K., Lim, H. W., Suzuki, T. és mtsai: Revised classification/nomenclature of vitiligo and related issues: The Vitiligo Global Issues Consensus Conference. Pigment Cell and Melanoma Research (2012) 25, E1-13.
12. Ezzedine, K., Gauthier, Y., Leaute-Labreze és mtsai: Segmental vitiligo associated with generalized vitiligo (mixed vitiligo): A retrospective case series of 19 patients. Journal of the American Academy of Dermatology (2011) 65, 965-971.
13. Hann, S. K., & Lee, H. J.: Segmental vitiligo: Clinical findings in 208 patients. Journal of the American Academy of Dermatology (1996) 35, 671-674.
14. Rodrigues, M., Ezzedine, K., Hamzavi, I. és mtsai: Current and emerging treatments for vitiligo. Journal of the American Academy of Dermatology (2017) 77, 17-29.

15. *Kanwar, A. J., & Kumaran, M. S.*: Childhood vitiligo: Treatment paradigms. *Indian Journal of Dermatology* (2012) *57*, 466–474.
16. *Kárpáti S, Gyulai R, Kemény L és mtsai*: *Bőrgyógyászat és venerológia Bp.: Medicina* (2019) 640–642.
17. *Puri, N., Mojamdar, M., & Ramaiah, A.*: In vitro growth characteristics of melanocytes obtained from adult normal and vitiligo subjects. *The Journal of Investigative Dermatology* (1987) *88*, 434–438.
18. *Boissy, R. E., Liu, Y. Y., Medrano, E. E. és mtsai*: Structural aberration of the rough endoplasmic reticulum and melanosome compartmentalization in long-term cultures of melanocytes from vitiligo patients. *The Journal of Investigative Dermatology* (1991) *97*, 395–404.
19. *Jimbow, K., Chen, H., Park, J. S. és mtsai*: Increased sensitivity of melanocytes to oxidative stress and abnormal expression of tyrosinase-related protein in vitiligo. *British Journal of Dermatology* (2001) *144*, 55–65.
20. *Sahoo, A., Lee, B., Boniface, K. és mtsai*: MicroRNA-211 regulates oxidative phosphorylation and energy metabolism in human vitiligo. *The Journal of Investigative Dermatology* (2017) *137*, 1965–1974.
21. *Zhang, C.-F., Gruber, F., Ni, C. és mtsai*: Suppression of autophagy dysregulates the antioxidant response and causes premature senescence of melanocytes. *The Journal of Investigative Dermatology* (2015) *135*, 1348–1357.
22. *Delmas, V., & Larue, L.*: Molecular and cellular basis of depigmentation in vitiligo patients. *Experimental Dermatology* (2019) *28*, 662–666.
23. *Bondanza, S., Maurelli, R., Paterna, P. és mtsai*: Keratinocyte cultures from involved skin in vitiligo patients show an impaired in vitro behaviour. *Pigment Cell Research* (2007) *20*, 288–300.
24. *Moretti, S., Spallanzani, A., Amato, L. és mtsai*: New insights into the pathogenesis of vitiligo: Imbalance of epidermal cytokines at sites of lesions. *Pigment Cell Research* (2012) *15*, 87–92.
25. *Moretti, S., Fabbri, P., Baroni, G. és mtsai*: Keratinocyte dysfunction in vitiligo epidermis: Cytokine microenvironment and correlation to keratinocyte apoptosis. *Histology and Histopathology* (2009) *24*, 849–857.
26. *Swope, V. B., Abdel-Malek, Z., Kassem, L.M. és mtsai*: Interleukins 1 alpha and 6 and tumor necrosis factor-alpha are paracrine inhibitors of human melanocyte proliferation and melanogenesis. *The Journal of Investigative Dermatology* (1991) *96*, 180–185.
27. *Kovacs, D., Bastonini, E., Ottaviani, M. és mtsai*: Vitiligo skin: Exploring the dermal compartment. *The Journal of Investigative Dermatology* (2018) *138*, 394–404.
28. *Mosenson, J. A., Flood, K., Klarquist, J. és mtsai*: Preferential secretion of inducible HSP70 by vitiligo melanocytes under stress. *Pigment Cell & Melanoma Research* (2014) *27*, 209–220.
29. *Wang, Y., Li, S., & Li, C.*: Perspectives of new advances in the pathogenesis of vitiligo: From oxidative stress to autoimmunity. *Medical Science Monitor* (2019) *25*, 1017–1023.
30. *Kroll, T. M., Bommasamy, H., Boissy és mtsai*: 4-Tertiary butyl phenol exposure sensitizes human melanocytes to dendritic cell-mediated killing: Relevance to vitiligo. *The Journal of Investigative Dermatology* (2005) *124*, 798–806.
31. *Kammerer, R., Stober, D., Riedl, P. és mtsai*: Noncovalent association with stress protein facilitates cross-priming of CD8+ T cells to tumor cell antigens by dendritic cells. *The Journal of Immunology* (2002) *168*, 108–117.
32. *Millar, D. G., Garza, K. M., Odermatt, B. és mtsai*: Hsp70 promotes antigen-presenting cell function and converts T cell tolerance to autoimmunity in vivo. *Nature Medicine*, (2003) *9*, 1469–1476.
33. *Harris, J. E., Harris, T. H., Weninger, W. és mtsai*: A mouse model of vitiligo with focused epidermal depigmentation requires IFN- $\gamma$  for autoreactive CD8+ T cell accumulation in the skin. *The Journal of Investigative Dermatology* (2012) *132*, 1869–1876.
34. *Richmond, J. M., Strassner, J. P., Zapata, L. és mtsai*: Antibody blockade of IL-15 signaling has the potential to durably reverse vitiligo. *Science Translational Medicine*, (2018) *10*, eaam 7710.
35. *Seneschal J, Boniface K, D'Arino A és mtsai*: An update on Vitiligo pathogenesis. *Pigment Cell Melanoma Res.* (2021) *Mar;34(2)*, 236–243.
36. *Chen, X., Guo, W., Chang, Y., és mtsai*: Oxidative stress-induced IL-15 trans-presentation in keratinocytes contributes to CD8(+) T cells activation via JAK-STAT pathway in vitiligo. *Free Radical Biology and Medicine* (2019) *139*, 80–91.
37. *Tulic, M. K., Cavazza, E., Cheli, Y. és mtsai*: Innate lymphocyte-induced CXCR3B-mediated melanocyte apoptosis is a potential initiator of T cell autoreactivity in vitiligo. *Nature Communications* (2019) *10*, 2178.
38. *Jacquemin, C., Rambert, J., Guillet, S. és mtsai*: Heat shock protein 70 potentiates interferon alpha production by plasmacytoid dendritic cells: Relevance for cutaneous lupus and vitiligo pathogenesis. *British Journal of Dermatology*, (2017) *177*, 1367–1375.
39. *Klunker, S., Trautmann, A., Akdis, M. és mtsai*: A second step of chemotaxis after transendothelial migration: Keratinocytes undergoing apoptosis release IFN-gamma-inducible protein 10, monokine induced by IFN-gamma, and IFN-gamma-inducible alpha-chemoattractant for T cell chemotaxis toward epidermis in atopic dermatitis. *The Journal of Immunology* (2003) *171*, 1078–1084.
40. *Ho, A. W., & Kupper, T. S.*: T cells and the skin: From protective immunity to inflammatory skin disorders. *Nature Reviews Immunology* (2019) *19*, 490–502.
41. *Nicolaidou, E., Antoniou, C., Stratigos, A. J. és mtsai*: Efficacy, predictors of response, and long-term follow-up in patients with vitiligo treated with narrowband UVB phototherapy. *Journal of the American Academy of Dermatology* (2007) *56*, 274–278.
42. *Richmond, J. M., Masterjohn, E., Chu, R. és mtsai*: CXCR3 depleting antibodies prevent and reverse vitiligo in mice. *The Journal of Investigative Dermatology* (2017) *137*, 982–985.
43. *Boniface, K., Jacquemin, C., Darrigade és mtsai*: Vitiligo skin is imprinted with resident memory CD8 T cells expressing CXCR3. *The Journal of Investigative Dermatology* (2018) *138*, 355–364.
44. *Taieb A, Alomar A, Böhm M és mtsai*: Vitiligo European Task Force (VETF); European Academy of Dermatology and Venereology (EADV); Union Europe'enne des Me'decins Spe'cialistes (UEMS). Guidelines for the management of vitiligo: the European Dermatology Forum consensus. *Br J Dermatol* (2013) *Jan;168(1)*, 5-19.
45. *Ezzedine, K., Eleftheriadou, V., Whitton, M. és mtsai*: Vitiligo. *The Lancet* (2015) *386*, 74–84.
46. *Bleuel R, Eberlein B.*: Therapeutic management of vitiligo. *J Dtsch Dermatol Ges.* (2018) *Nov;16(11)*, 1309-1313.
47. *Rashighi M , Harris JE. és mtsai*: Vitiligo pathogenesis and emerging treatments . *Dermatol Clin* (2017) *35*, 257 – 65 .
48. *Cavalié M, Ezzedine K, Fontas E és mtsai*: Maintenance therapy of adult vitiligo with 0.1 % tacrolimus ointment: a randomized, double blind, placebo-controlled study . *J Invest Dermatol* (2015) *135*, 970 – 4 .
49. *Passeron T.*: Medical and maintenance treatments for vitiligo . *Dermatol Clin* (2017) *35*, 163 – 70 .
50. *Kim SM , Lee HS , Hann SK*: The efficacy of low-dose oral corticosteroids in the treatment of vitiligo patients . *Int J Dermatol* (1999) *38*, 546 – 50 .
51. *Seiter S, Ugurel S, Tilgen W , Reinhold U.*: Use of high-dose methylprednisolone pulse therapy in patients with progressive and stable vitiligo . *Int J Dermatol* (2000) *39*, 624 – 7 .
52. *Rashighi, M., & Harris, J. E.*: Interfering with the IFN-gamma/CXCL10 pathway to develop new targeted treatments for vitiligo. *Ann Transl Med* (2015) *3*, 343.



53. *Sonthalia, S., & Aggarwal, P.*: Oral tofacitinib: Contemporary appraisal of its role in dermatology. *Indian Dermatology Online Journal* (2019) *10*(5), 503.
54. *Rothstein, B., Josphura, D., Saraiya, A. és mtsai*: Treatment of vitiligo with the topical Janus kinase inhibitor ruxolitinib. *Journal of the American Academy of Dermatology* (2017) *76* (6), 1054–1060.
55. *Richmond, J. M., Strassner, J. P., Zapata, L. és mtsai*: Antibody blockade of IL-15 signaling has the potential to durably reverse vitiligo. *Science Translational Medicine* (2018) *10*(450), eaam7710.
56. *Abdel-Malek ZA, Jordan C, Ho T és mtsai*: The enigma and challenges of vitiligo pathophysiology and treatment. *Pigment Cell Melanoma Res.* (2020) *Nov*;33(6), 778-787.
57. *Grimes PE, Nashawati R.*: The role of diet and supplements in vitiligo management. *Dermatol Clin* (2017) *35*, 235 – 43
58. *Moftah, N. H., El-Barbary, R. A., Ismail, M. A és mtsai*: Effect of narrow band-ultraviolet B on CD4(+) CD25(high) FoxP3(+) T-lymphocytes in the peripheral blood of vitiligo patients. *Photodermatology, Photoimmunology and Photomedicine* (2014) *30*, 254–261.
59. *Takeo, M., Lee, W., Rabbani, P. és mtsai*: EdnrB governs regenerative response of melanocyte stem cells by crosstalk with wnt signaling. *Cell Reports* (2016) *15*, 1291–1302.
60. *Baltás E, Csoma Z, Ignác F és mtsai*: Treatment of vitiligo with the 308-nm xenon chloride excimer laser. *Arch Dermatol.* (2002) *Dec*;138(12), 1619-20.
61. *Baltás E, Nagy P, Bónis B és mtsai*: Repigmentation of localized vitiligo with the xenon chloride laser. *Br J Dermatol.* (2001) *Jun*;144(6), 1266-7.
62. *Scheinfeld, N., Rosenberg, J. D., & Weinberg, J. M.*: Levamisole in dermatology. *American Journal of Clinical Dermatology*, (2004) *5*(2), 97–104.
63. *Agarwal K, Podder I, Kassir M és mtsai*: Therapeutic options in vitiligo with special emphasis on immunomodulators: A comprehensive update with review of literature. *Dermatol Ther* (2020) *Mar*;33(2), e13215.
64. *Grimes PE, Nashawati R*: Depigmentation therapies for vitiligo *Dermatol Clin* (2017) *35*, 219 – 27.

Érkezett: 2021.05.19.

Közlésre elfogadva: 2021.05.25.