

KÖNYVISMERTETÉS

A röntgenanatómia zsebatlasza

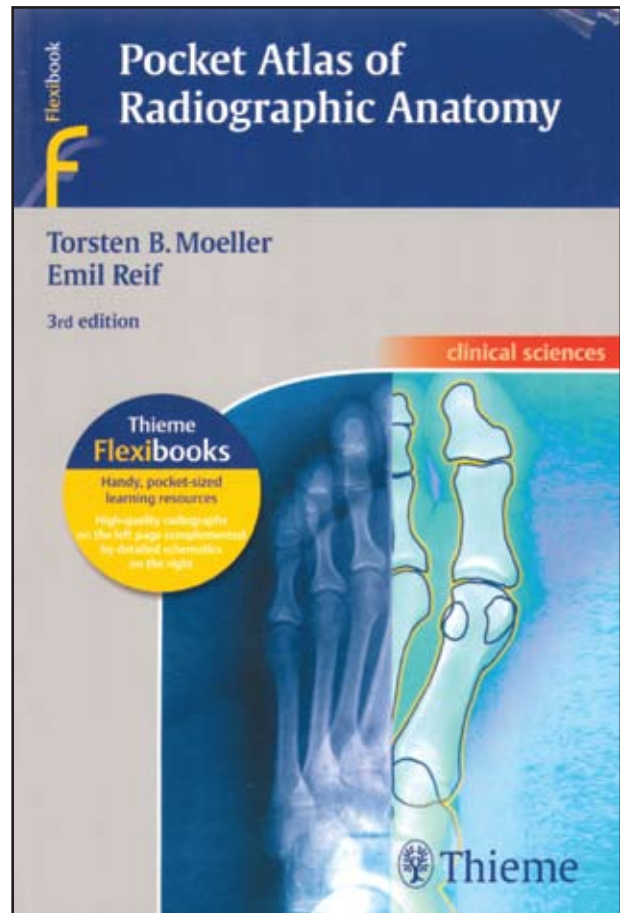
Szerkesztők: Torsten B. Moeller, Emil Reif
 Thieme Kiadó (New York, Stuttgart), 2010.
 Harmadik kiadás
 ISBN 978-3-13-784203-3

A Pocket Atlas of Radiographic Anatomy harmadik angol nyelvű kiadása jelent meg 2010-ben az ismert német szerzők szerkesztésében a németországi Dilingen város Caritas kórházából. Jelen kiadás a 2006-ban ugyancsak ennél a kiadónál német nyelven megjelent változat fordítása. Az előző angol nyelvű kiadás 2000-ben jelent meg. A jelen kis kézikönyv egyben része a kiadó népszerű zsebkönyvek sorozatának, amelynek egyik előző kiadványát a Pocket Atlas of Radiographic Positioning címmel 2009-ben ugyancsak lapunk hasábjain volt szerencsém bemutatni.

Úgy tűnik, hogy a röntgen vizsgálatok szükségessége még a digitalizáció korában sem vitatható, s mint a példából látjuk, nem árt bizonyos időközönként visszatérni az alapokhoz, bemutatni a normál anatómiai struktúrákat.

A könyv hagyományos szerkesztésben készült és a következő fejezeteket tartalmazza: a csontrendszer fejezet külön tárgyalja a koponyát, gerincet, felső- és alsó végtagokat. Az egyéb felvételek címszó alatt foglalkozik a mellkas, has (gyomor-bél, vese) röntgendiagnosztikájával, egy következő fejezetben kontrasztanyag vizsgálatok címszó alatt bemutatja a gyomor-bél rendszert, a vese, az ízületi kontrasztanyag diagnosztikát, illetve külön tárgyalja az artériás és vénás érfeltöltés vizsgálatok is. Végül kitér a lymphangiográfiára, bronchográfiára, szialográfiára, histerosalpingográfiára, a galactográfiára és a colangio-pancreatográfiára.

A normál anatómiai képleteket, sémás ábrákon illetve az illető régióról készült röntgenfelvételek segítségével mutatja be.



A szerzők az előszóban kiemelik, hogy bármennyire is változott és fejlődött a képalkotó diagnosztika az elmúlt évtizedekben, máig is fontos szempont, hogy a készült röntgenfelvételek a legnagyobb pontossággal készüljenek, úgy hogy az egyes anatómiai képletek a felvételeken tisztán és világosan ábrázolódnak.

Összességében a könyv 117 röntgenfelvétel tanulmányozását tartalmazza, a felvételek jó minőségben készültek, a hozzátartozó sémás rajzokon az anatómiai képletek magyarázata, jelölése világos, jól érthető.

A szerzők ajánlásához csatlakozunk azzal, hogy a könyv fontos szerepet tölthet be az oktatásban mind az orvostanhallgatók, mind a radiológus rezidensek, mind pedig a radiográfusok képzésében, jól hasznosítható a különböző szintű tanfolyamokon, továbbképzéseken.

Prof. Dr. Lombay Béla