

## KÖNYVISMERTETÉS

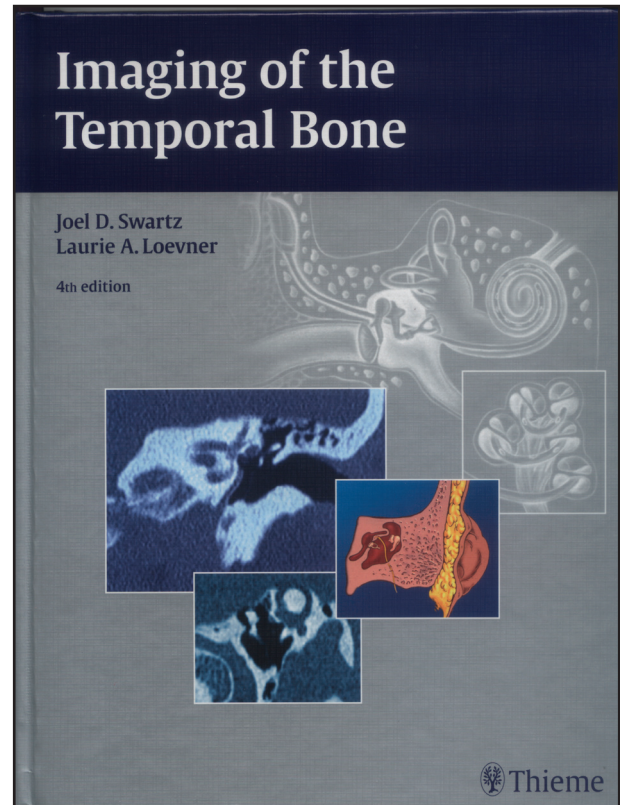
### A halántékcsonthoz képpalkotó diagnosztikája

J. D. Swartz, L. A. Loevner  
Thieme Kiadó. 4. kiadás. 2009.  
ISBN 978-1-58890-345-7

Az 1998-as harmadik kiadás után tavaly jelent meg az egyedülálló Swartz féle halántékcsonthoz monográfia új, negyedik kiadása. A 11 éves szünet miatt félő volt, hogy a frissítés soha nem valósul meg. A kiadvány terjedelme, fejezeti felosztása nem változott lényegesen, 600 oldalon 1500 képet közöl. R. Harnsberger helyett a szerkesztőtárs L. Loevner. A közreműködők száma 3-ról 18-ra bővült, akik közt olyan ismert nevek szerepelnek, mint H. Curtin, M. Castillo, S. Mukherji (otodystrophiák), F. Veillon (arcideg). Az index jelentősen 7 oldalról 34 oldalra gyarapodott. Az irodalomjegyzék frissült és bővült – a középfül fejezet például 454 tételt tartalmaz.

Mielőtt a fejezetek értékelésére kerülne sor a könyv használhatósága szempontjából lényeges összbenyomás a következő. A fényes lapokon a könyv változatlan szövegmenyiség mellett vékonyabb, az illusztrációk a javított felbontásnak és a nagyobb tónusterjedelemnek köszönhetően sokkal jobb minőségűek. Korábban a képek külön lapokra lettek csoportosítva, ami a folyamatos olvashatóságot megtörte, és ez elég zavaró volt. Az új kiadásban a képek alapvetően a szöveg közé vannak szerkesztve, kivételt csak a színes ábrák képeznek. A képek információtartalom/méret aránya javult, kevesebb a nagy képkivágásban a lényegét kicsiben mutató, valamint a szükségesnél jobban felnagyított kép. Az ábrahivatkozások a szövegben vastagon kiemelve. Az előző kiadás tipográfiája szegényes, az apróbetűs szöveg mellett nagybetűs képaláírások jellemezték. Jelen kiadásban a szöveg ideálisan strukturált, a fejezeteken belüli négy-szintű alfejezet rendszer rendkívül jól áttekinthető; ez annál inkább fontos mivel részletes tartalomjegyzék sem a könyv, sem a fejezetek elején nem található. Az egyes fejezetek elején az anatómiai és fejlődéstani összefoglalás a korábbinál rövidebb, áttekinthetőbb mégis tartalmaz minden lényeges információt, ezt a már említett 3 szinten strukturált patológia (például Gyulladások alatt Otitis externa, ezen belül annak 4 fajtája), majd bőséges bibliográfia követi.

A *Halántékcsonthoz képpalkotó vizsgálati technikák* (1.) fejezet alapvetően át lett alakítva, terjedelme duplájára bővült. Első részében tartalmazza a radiológiai (CT és MR) vizsgálatok technikai paramétereit, a használandó



vizsgáló és rekonstrukciós síkokat. Második része a különböző indikációkat, a használandó képpalkotó eljárásokat és protokollokat, a szokványos klinikai kérdések mentén történő módszeres leletezést tárgyalja, leletmintákat ad. Gyakorlatias megközelítése, receptkönyv jellege miatt a könyv várhatóan legtöbbet forgatott része lesz.

A *Külső hallójárat és fülkagyló* (2.) fejezet több kórfórmát tartalmaz áttekinthetőbben.

A korábban is legerjedelmesebb *Középfül és mastoid* (3.) fejezet, másfélszeresére, közel 200 oldalra bővült. Ez főként a műteti technikák, prothesis fajták, illetve a postoperatív állapotok részletes ismertetésének köszönhető.

A *Vaszkuláris anatómia, malformációk, kórképek, tinnitus* (4.) fejezetben a korábbi kiadással szemben szerepel a nempulzatilis tinnitus vizsgálati algoritmus, a glomus tumorok Glasscock-Jackson osztályozása, valamint a persistáló arteria stapediales ismertetése ábrákkal.

A *Belsőfül és otodisztrófiák* (5.) fejezet a könyv másik számottevően kibővített része. A belsőfül szakasz a korábbinál alaposabban és bővebben illusztrálva tárgyalja a fejlődési rendellenességeket, otogén fisztulákat. Újdonságként szerepel az intralabyrinther schwannomák részletes tárgyalása, osztályozása, az MR-kontraszterősítő labyrinth elváltozások csoportja, vagy a divatba jött felső félkörös ívjárat dehiscencia. Az oszteodisztrófiák szakasz alatt tárgyalja a könyv az ismert fibro-osszeális léziók mellett az otosclerosis/otospongiosis témakört a Veillon féle osztályozással, az osteolyticus elváltozások differenciál-diagnosztikáját, majd a fejezet végén a korábbinál jóval részletesebben a cochlealis implantatio képpalkotó vonatkozásait.

A *Halántékcsontról sérülések* (6.) fejezet a pseudofracturák korábbinál bővegebb és jobban illusztrált bemutatása mellett a törések új classificatióját (Yanagihara) is tartalmazza. Az *Arcideg anatómiája és fejlődése* (7.) fejezet látványos új fejlődéstani és anatómiai illusztrációkat, áttekinthetőbb táblázatokat, valamint aktualizált CT/MR protokollokat tartalmaz. A *Cochleovestibularis ideg, belső hallójárat, kisagy-hídszöglet* (8.) fejezet szintén korszerűsített protokollokat tartalmaz, tárgyalja a 3T MR képalkotás kérdéseit.

A Swartz féle halántékcsontról monográfia éppoly nélkülözhetetlen a fej-nyaki radiológiában, mint A. G. Osborn vagy S. W. Atlas neuroradiológiai kézikönyvei a

neuroradiológusok számára. Új kiadása minden a témával foglalkozó szakember számára nélkülözhetetlen. A CT/MR operátorok, radiológus rezidensek és általános radiológusok a napi rutinmunka során haszonnal forgathatják a vizsgálati technikákat, protokollokat, tipikus indikációkat, leletmintákat tartalmazó megújult első fejezetet. A téma köré iránt komolyan érdeklődő radiológus szakorvosok értékelni fogják az áttekinthető szerkezetet, a korábbinál lényegesen jobb képanyagot, az aktualizált vizsgálati protokollokat, az időszerű tartalmi bővülést, a részletes tárgymutatót, a felfrissített, nagyon bőveges irodalomjegyzéket. Fül-orr-gégészeti osztályok könyvtárában is ott a helye..

*Hrabák Károly dr.*

Ruggel  
Industriestrasse 105 A  
FL 9491 Liechtenstein



Registered Hr. Nr. H. 1074/58  
Fax: +423 377 11 95  
Tel.: +423 377 11 94

- ❖ *Tudományos továbbképzések szervezése*
- ❖ *Tudományos kutatási tevékenység támogatása, szervezése és ellenőrzése*
- ❖ *Nemzetközi orvosi kapcsolatok szervezése*
- ❖ *Orvosi szakértők szervezése, konzultációik, utazásaik megszervezése*
- ❖ *Állat- és humánkísérletek szervezése és ellenőrzése*
- ❖ *Szakirodalom-kutatás, tudományos anyaggyűjtés*
- ❖ *Kutatáshoz szükséges laboratórium és laboratóriumi berendezések bérlése*
- ❖ *Referátumok készítése, lektorálás*