

KÖNYVISMERTETÉS

A gerinc képalkotó diagnosztikája

Herwig Imhof és mtsai

Thieme Kiadó 2008

ISBN 978-3-13-144071-6

ISBN 978-1-588890-560-4

A könnyen kezelhető formátumban közreadott és kiváló nyomdatechnikával készült zsebkönyv nyolc fejezetben tárgyalja a gerinc gyakorlatilag valamennyi betegségének képalkotó diagnosztikáját. Ezek a fejezetek: 1. Kongenitális kórképek. 2. Traumás elváltozások. 3. Degeneratív megbetegedések. 4. Gyulladásos kórképek. 5. Daganatok. 6. Vascularis elváltozások. 7. Postoperatív elváltozások. 8. Metabolikus kórképek.

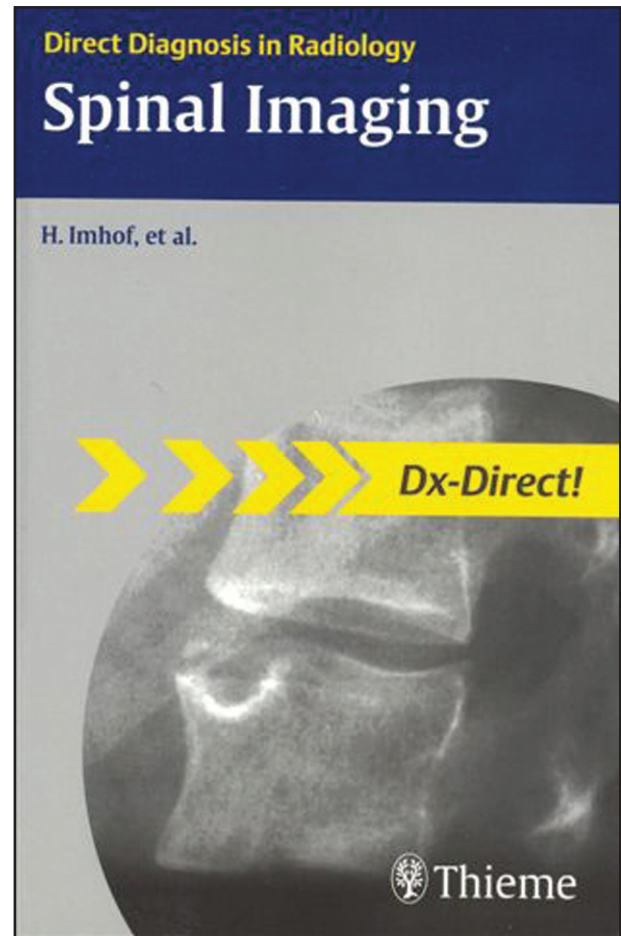
A könyv valamennyi fejezete egységes alapelvek szerint szerkesztett, ezért könnyen áttekinthető és az olvasó (a radiológus és a vizsgálatokat indikáló klinikus egyaránt) könnyen fellelheti azokat az információkat, amelyek munkáját segíthetik.

A szerkesztési alapelv, hogy minden tárgyalásra kerülő kórképről a legfontosabb tudnivalókat négy alfejezetben röviden, szinte vázlatosan, ugyanakkor minden lényeges információt közölve ismerteti.

1. Az első alfejezet a betegség definíciója. Ebben az epidemiológia mellett a kórkép etiológiájáról, pathofiziológiájáról és pathogenesiséről olvashatunk.

2. A képalkotó módszereket tárgyaló alfejezetben elsőként a kórismezéshez választandó módszereket sorolja fel a szerző, majd részletesen ismerteti a diagnózisra jellemző morfológiai jeleket. Egyes kórképeknél ebben a részben olvashatunk a nemzetközileg használatos terápia-centrikus beosztásokról, klasszifikációkról is. A radiológusok számára különösen lényeges, hogy részletes leírásra kerülnek az alkalmazandó vizsgálati módszer adott betegség kimutatására ajánlott specialitásai (milyen kiegészítő hagyományos röntgenfelvételt készítsünk, mikor van szükség funkcionális röntgenfelvételek készítésére, hogyan tervezzük meg a CT vizsgálatot, milyen szekvenciákat használunk MR vizsgálat esetén, mikor célszerű izotópvizsgálatot végeznünk?). A zsebkönyv ezen részének erőssége a kiváló minőségű, a viszonylag kis méretek ellenére is informatív képanyag, mely valamennyi tárgyalt kórkép jellemző morfológiai eltéréseit dokumentálja. Szükség esetén, főleg a használatos klasszifikációk áttekinthetőbb megértésére rajzos ábrákat is közreadnak.

3. A tárgyalt kórkép klinikai vonatkozásairól olvashatunk röviden a harmadik alfejezetben. Itt a legfontosabb, típusos klinikai tünetek közlése mellett említésre kerül-



nek a lehetséges terápiás megoldások is.

4. A negyedik alfejezet differenciáldiagnosztikai problémákkal foglalkozik. Minden esetben felsorolásra kerülnek egyéb, hasonló klinikai tünetekkel járó vagy a képi diagnosztikában azonos morfológiai jeleket produkáló elváltozások.

Az összesen 302 oldalas és 327 illusztrációt tartalmazó zsebkönyvet haszonnal forgathatják mindennapi munkájuk során elsősorban a képalkotó diagnosztikával foglalkozók, akik részben az adott kórkép ajánlott vizsgálati taktikáját, főbb morfológiai jellemzőt és a terápiához szükséges pontos klasszifikációs adatokat találhatják meg szinte pillanat alatt. A vizsgálatokat indikáló szakemberek pedig hasonló gyorsasággal kapnak tájékoztatást arról, hogy a klinikai gyanú igazolására mely képalkotó eljárás az ajánlott, és al. differenciáldiagnosztikai problémáik megoldásához milyen segítséget kaphatnak a radiológustól. A gyors tájékozódást közel tízoldalas, igen részletes szöveget (index) is segíti.

Valamennyi kórkép tárgyalása után szerzők közlik azt a két-három irodalmat, mely megítélésük szerint a témában való részletesebb, elmélyültebb tájékozódását segítheti.

Véleményem szerint az Imhof professzor és szerzőtársai által írt műnek gyakorlatilag valamennyi radiológus, de különösen a musculoskeletális diagnosztikával és neuroradiológiával foglalkozók könyvespolcán helye van.

Bohár László dr.