

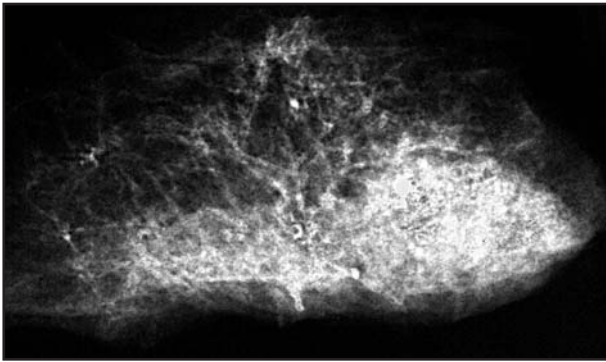
TISZTELT SZERKESZTŐSÉG!

Pneumopathia osteoplastica

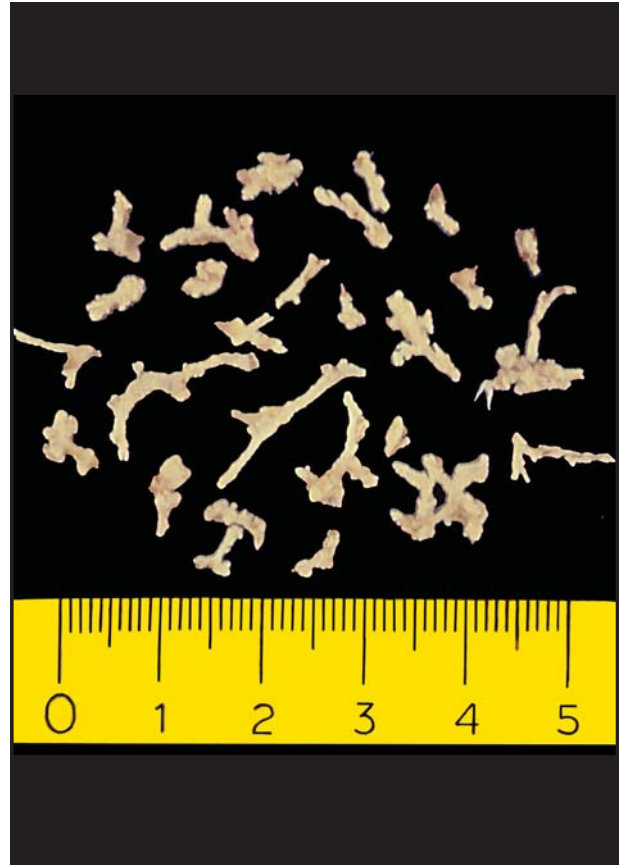
A pneumopathia osteoplasticáról (ossificatio pulmonalis disseminata) írt cikkem Osteol. Közl. (2001.9.228-230.) megjelenése után, a kórképpel tovább foglalkozva, ki-preparáltam az egyik kóros tüdő elcsontosodott részeit. Szeretném bemutatni a róluk készült felvételt, amelyet érdemes összehasonlítani a röntgen- és a szövettani képpel.

Tisztelettel

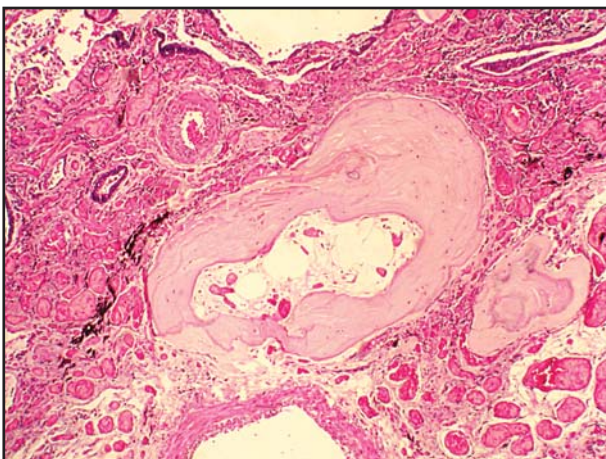
*Dr. Krutsay Miklós
Ajka, Magyar Imre Kórház,
Patológiai Osztály*



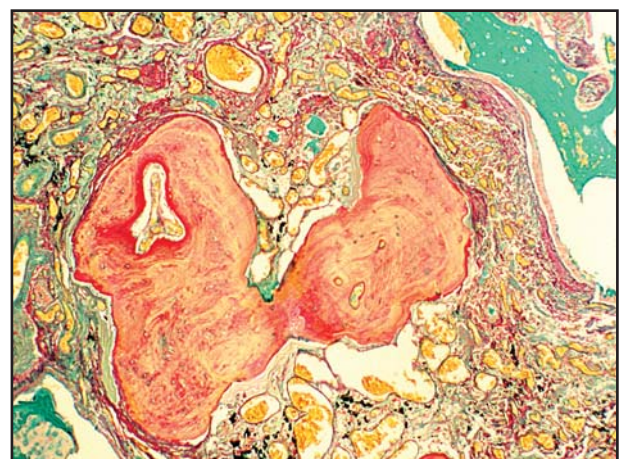1. kép. A cadaver-tüdő kontakt-röntgenképe.



2. kép. A tüdőből ki-preparált csontszilánkok.



3. kép. Metszet a tüdőből. HE-festés.



4. kép. Metszet a tüdőből. Perjódsvav-biszulfít-alciánzöld-festés.