

# KÖNYVISMERTETÉS

## Teaching Atlas of Interventional Radiology Non-Vascular Interventional Procedures

Saadoon Kadir. Thieme 2005.

Régen várt, hiányt pótoló művet tart kezében a szakértő olvasó. Az elmúlt néhány évben az intervenciók látványos fejlődésének, robbanásszerű elterjedésének lehetünk, illetve lehetünk szemtanúi. A Saadoon Kadir szerkesztésében megjelent atlasz napjaink leggyakrabban alkalmazott non-vascularis intervencióihoz kíván gyakorlati útmutatást nyújtani.

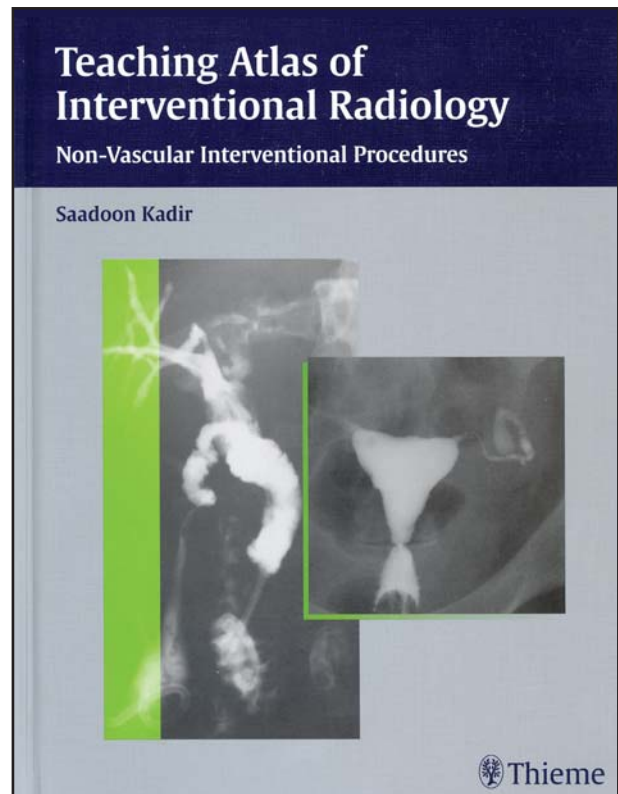
A könyv három társszerkesztője mellett az egyes fejezetek, illetve alfejezetek megírásában több mint ötvenen vettek részt. Ennyi szerző esetén kérdés, hogy lehet-e a könyvnek egységes stílusa, szemlélete, nyelvezte? A szakmai ellenőrzést és szerkesztést végző Saadoon Kadir ebből a szempontból is eredményes munkát végzett: a könyv szerkezeti felépítése egységes, stílusa gördülékeny, nyelvezte választékos.

Az esztétikailag is szemet gyönyörködtető 340 oldalas atlasz szakmailag kitűnő. A kiadvány a legmodernebb eljárásokat is bemutatja, amelyek más (korábban készült) könyvekben még nem voltak megtalálhatóak. A könyv több mint 200 ábrával illusztrált.

Az atlasz a non-vascularis intervenciókat anatómiai régiók (nyak-mellkas, has, kismedence, retroperitoneum) szerinti felosztásban ismerteti. E nagyobb szerkezeti egységek további fejezetekre, valamint alfejezetekre tagozódnak. Az egyes alfejezetek egységes felépítést mutatnak: a néhány mondatos esetismertetést a diagnózis felállításához alkalmazott radiológiai vizsgálati módszer leírása követi. Az egyes patológiás elváltozás(oka)t ábrák illusztrálják.

Az alfejezetek gerincét a diagnosztikus és terápiás intervenciók bemutatása, valamint a diszkusszió alkotja. A diszkusszió nem csak érveket, de adott esetben ellenérveket is felmutat az intervenció mellett vagy ellen, illetve részletezi a lehetséges komplikációkat, valamint azok elhárítását is. Mindezekben túlmenően a diszkusszió az adott intervencióval kapcsolatban megjelent irodalmi adatok összegzését is adja. Az alfejezetek végén irodalmi ajánlások találhatóak.

A könyv végén külön fejezet ismerteti az intervenciók során használatos szedálási-analgetikai módozatokat (a különféle rizikófaktorokat is figyelembe véve), valamint részletezi az intervenciók retteggett szövödményeit: a fertőzést, illetve a szepszist. Ez utóbbiak vonatkozásában terápiás sémákat is feltüntet.



A recenzió teljességéhez néhány kritikai észrevétel feltétlenül hozzá tartozik. Az „atlasz” szó használata esetén az olvasó akaratlanul is a képek, valamint a szemléltető ábrák dominanciáját várja. Ezzel szemben, a leíró részekhez viszonyítva szembeötlő a radiológiai képanyag elenyésző mennyisége. Az ábrák többsége magát a patológiás elváltozást szemlélteti. Az intervenció kivitelezését mutató radiológiai képanyag, a tájékozódást és megértést segítő sémás rajzok sok esetben hiányoznak. Ez alól csupán az intra-, valamint extrahepaticus intervenciókat ismertető alfejezet képez kivételt. E néhány kritikai megjegyzés azonban semmit sem von le a könyv gyakorlati jelentőségéből.

A Saadoon Kadir szerkesztésében megjelent atlasz a non-vascularis intervenciókkal kapcsolatos ismeretek megalapozására és kiegészítésére egyaránt alkalmas: igényes, magas színvonalú mű, mely a radiológia e speciális területét művelők könyvtárából nem hiányozhat. Radiológus rezidenseknek, szakorvos jelölteknek azonban csak az ultrahang, a CT, valamint az MR diagnosztikában való kellő jártasság megszerzése után ajánlható.

Hüttl Kálmán dr.