

Magyar Radiológusok Társasága 23. Kongresszusa és az I.Osztrák–Magyar Radiológus Kongresszus

Forgács Sándort a Magyar Radiológusok Társasága tiszteletbeli tagjává választották Sopron–Eisenstadt, 2006. szeptember

A „Soproni Ultrahang Napok” évtizedes sikorsorozata és *Baranyai Tibor* hozzáértő aktivitása sejtetni engedte, hogy nem mindennapi kongresszus lesz Sopronban. Az események az optimális várakozásokat is felülmúlták. Túlzás nélkül állíthatjuk, hogy az MRT életében a legsikeresebb kongresszus zajlott le, amely mérföldkövet jelent társaságunk életében. *Herwig Imhof* professzor az Osztrák Radiológus Társaság elnöke gyakran jár hazánkban. Évek óta beszélünk vele arról, hogy jó lenne közös kongresszust szervezni. Ezt most *Baranyai* professzorral közösen megvalósították! Egy időpontra szervezték meg Kismartonban az osztrák, Sopronban a magyar kongresszust. Mindkét helyszínen közös szekcióülések zajlottak le.

Rendkívül gazdag tudományos program, fényes fogadások a soproni Fagus Hotelben, a Kismartoni Eszterházy kastélyhoz tartozó Orangerie-ben sokáig emlékeze-

tesek maradnak. Az osztrák–magyar radiológusok


futballmérkőzésének kitűnő hangulata nem csak a stadiont, de az egész kongresszust jellemezte.

A tudományos program a radiológia számos területét felölelte. Egyik főtéma külföldi előadók közreműködésével a mellkasi radiológia volt. Ennek keretében magyar előadók látogattak előadásai angol nyelvű változataival Kismartonba. A bennünket különösen érdeklő musculoskeletalis szekció *Herwig Imhof* professzor csapata, nemzetközileg kiemelkedő osztrák előadók ajándéka volt számunkra. Ezt a szekciót *Josef Kramer* és *Mester Ádám* elnökölte. Nagy érdeklődés, európai szintű előadások jellemezték. A váll, a csípő és a térdízület kerültek tárgyalásra. Először a szokványos diagnosztika, másodsorra pedig ugyanazon ízületek posztoperatív diagnosztikája került sorra. Értékesek voltak ezek az előadások az általános radiológusok számára is, és a mozgásszervi diagnosztika specialistái is tágra nyílt szemekkel figyeltek.

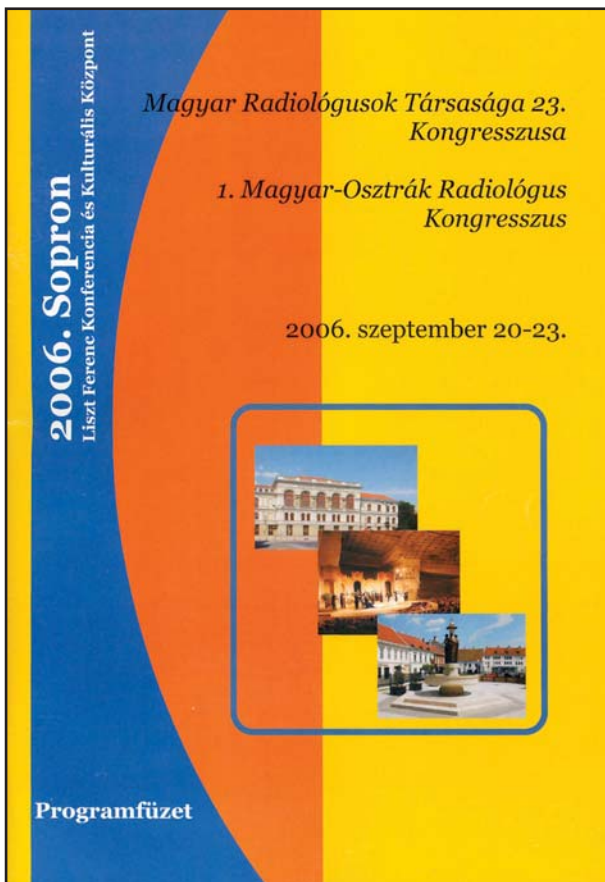Rand professzor a vállízület témakörét a legújabb diagnosztikai elvek tükrében mutatta be. A hagyományos röntgendiagnosztika, az ultrahang és az MRI mindegyike fontos információkat hordoz, és ezért együttes értékelésüktől várható a leghatékonyabb diagnosztika. A hatékony diagnosztika mindig a klinikus és a radiológus jó együttműködésének eredménye, a vállízület esetében azonban ez különösen érvényes. A kapszuláris rezekciók és raffolások, az ínrovidítések, labrum refixációs eljárások mellett a haematoma, synovitis, septikus arthritis és osteomyelitis bonyolult kérdései kerültek bemutatásra.

A csípőízület *Breitenseher* professzor témája volt. Az osteoporosis, a stresszfraktúra és az avascularis necrosis miatt ez az ízület a leginkább tarthat igényt az általános radiológusok fokozott figyelmére. Az AVN megjelenési formáit az Arco kategóriák mentén mutatta be, majd kitért a csontvelő-ödéma differenciáldiagnosztikai jelentőségére. A fém implantátumok miatt a posztoperatív viszonyok megítélése bonyolult kérdések megoldásait jelenti a gyakorlatban. A képkeltő eljárások határai sokszor szűkösek, és gyakran kell ezek egymást kiegészítő taktikus alkalmazását kellő megfontoltsággal alkalmazni.

A térdízületi képkeltés bravúros alkalmazásait *Kramer* professzor mutatta be. Az örökzöld témák didak-



Baranyai Tibor, a kongresszus elnöke a magas kitüntetés mellé a Társaság ajándékait is átadta Forgács Sándornak és a többi díjazottnak.



tikus áttekintése után a Hoffa impingement, az occult patella törés nagyon értékes bemutatása következett. A koronát az előadásra a funkcionális szemlélet alapján ismertetett meniscus léziók, illetve ezeknek a stabilitás és instabilitás tükrében való tárgyalása tette fel. A posztoperatív viszonyok ebben az ízületben számos csapdát jelenthetnek, és a műtéti eljárások, valamint a posztoperatív időszakban normálisan zajló változások képi megje-

lenésének és időbeli lezajlásának precíz ismerete nélkül ilyen feladatra nem tanácsos vállalkozni.

A mozgásszervi blokk végén nem osztrák előadó szerepelt, hanem társaságunk új tiszteletbeli tagja, a mozgásszervi radiológia brit királyi oroszlánja, az ISS főtítkára, *Mark A. Davies* gyönyörködtette a hallgatóságot. Ennek az előadásnak akkora sikere volt, hogy teljes anyagát folyóiratunk következő számában közöljük.

A kongresszus megnyitóján adták át társaságunk tudományos díjait, és köszöntötték az új tiszteletbeli tagokat. Örömmel tájékoztatjuk olvasóinkat, hogy *Forgács Sándort*, lapunk alapító főszerkesztőjét „*A magyar radiológiáért végzett kiemelkedő, több évtizedes áldozatos munkásságáért*” a társaság tiszteletbeli tagjává választotta.

A laudatot az MRT főtítkára, *Nagy Gyöngyi* mondta el:

„*Forgács Sándor 1963-ban szerzett diplomát a Budapesti Semmelweis Orvostudományi Egyetemen. Az egyetem befejezése után a Fővárosi János Kórház Röntgenosztályán dolgozott, majd 1967-ben szakvizsgázott. 1974-ben Zsebők professzor a SOTE Radiológiai Klinikára hívta, ahol a II. Belklinika Röntgenosztályát vezette. 1988-ban az Uzsoki u.-i Kórház Röntgen Diagnosztikai Osztályának osztályvezető főorvosává nevezték ki.*

1975-ben megvédte kandidátusi értekezését a csont-izületi rendszer diagnosztikájából. 3 önálló monográfiája jelent meg. 11 könyvben 21 könyvfejezetet írt magyar és angol nyelven. Csaknem száz tudományos publikációja van, előadásainak száma meghaladja a 200-at.

1998-ban megalakította a Magyar Radiológusok Társasága Osteológiai Szekcióját, melynek jelenleg is elnöke. 1993-ban Osteológiai Közlemények címen folyóiratot indított, amelynek azóta is főszerkesztője.

A European Society of Musculoskeletal Radiology alapító és több cikluson keresztül vezetőségi tagja. 2001-ben Mester Ádám doktorral közösen Budapesten rendezték meg a társaság európai kongresszusát. 2004-ben az ESSR augsburg-i kongresszusán a társaság tiszteletbeli tagjává választotta.

2005-ben az egészségügyi miniszter Batthyány-Strattmann László díjjal tüntette ki.

Tagja az International Skeletal Society-nek. Ebben az évben a társaság vezetőségi tagja lett és felkérték, hogy 2007-ben Budapesten rendezze meg és elnökölje a társaság világkongresszusát.

A Magyar Radiológusok Társaságának vezetősége Forgács Sándor doktort szakmai és tudományos munkájának, a nemzetközi kapcsolatok terén elért eredményeinek elismeréséül tiszteletbeli taggá választotta.”

A zsúfolt program miatt a kitüntetetteknek nem volt alkalma arra, hogy köszönő megemlékezést tartsanak. *Forgács dr.* az MRT-OS elnökségi ülésén hangsúlyozta, mennyire köszöni ezt a rendkívüli megtiszteltetést, amely nem csak személyének, de elsősorban és döntően az Osteológiai Szekció kiemelkedő tevékenységének szól.

Az Osteológiai Szekció munkájának további elismerését jelentette, hogy a Szekció javaslatára *Mark Davies-t* (Birmingham) a Magyar Radiológusok Társasága tiszteletbeli tagjává választotta. *M. Davies* a csont diagnosztika nemzetközi híri szakembere, számos alkalommal járt hazánkban, jó barátunk. Nem utolsó sorban tagja folyóiratunk szerkesztő bizottságának.

További kitüntetettek és díjazottak. Az MRT tiszteletbeli tagja lett *Frater Lóránd*. Alexander Béla Emlékéremmel tüntették ki *Mózsa Szabolcsot* és *Palkó András*t. Kisfaludy Pál Emlékéremet kapott *Vígvári Zoltán*. A Ratkóczy Nándor emlékérem kitüntetettjei *Morvay Zita* és *Várallyay György*. A Zsebők Zoltán Emlékérem kitüntetettje *Fazekas Péter*.

Lombay Béla, társaságunk elnöke kitűnő munkát végzett, köztiszteletnek és szeretetnek örvend. Nem volt meglepő tehát, hogy a tagság egy emberként javasolta és hosszabbította meg funkcióját.

Az MRT-OS vezetősége és folyóiratunk szerkesztőbizottsága meleg szeretettel gratulál, további sikereket és jó egészséget kíván a régi-új elnöknek, valamint a kitüntetetteknek.



A kismartoni gálavacsorán készült felvétel. Baloldalon Donald Resnick, (San Diego), csont röntgendiagnosztika nagy öregje, akit az Osztrák Radiológus Társaság tiszteletbeli tagjává választott. Mellette Mark Davies és Forgács Sándor, a Magyar Radiológus Társaság új tiszteletbeli tagjai.