KÖNYVISMERTETÉS

A halántékcsont képalkotó diagnosztikája

E. G. Hoeffner, S. K. Mukherji
Thieme Kiadó 2008
ISBN: 978-3-13-140231-8

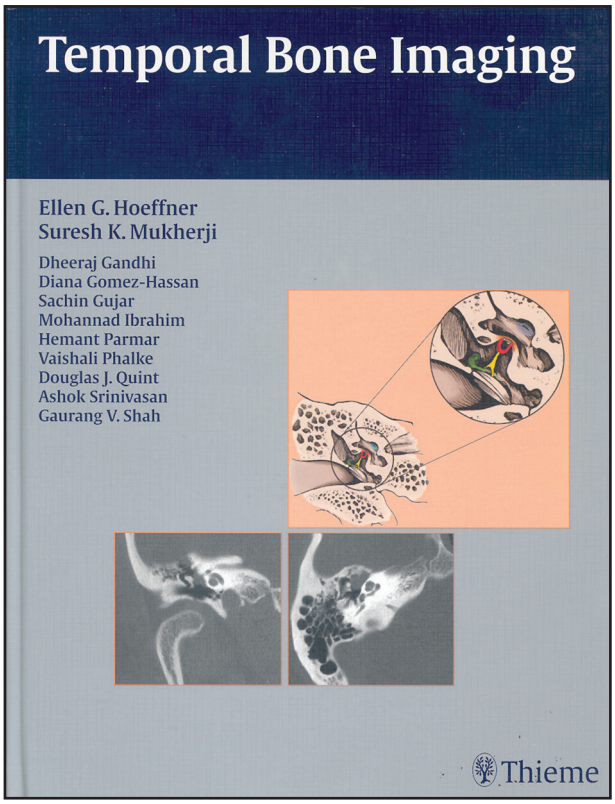

A Thieme Kiadó jelen kiadványával egy piaci rést igyekezett kitölteni a halántékcsont radiológia iránt érdeklődők számára. Lássuk milyen sikerrel!

Halántékcsonti radiológiát önálló monográfiában, vagy fej-nyak radiológiai könyv fejezeteként tanulmányozhatunk. Léteznek hagyományos típusú elbeszélő jellegű kézikönyvek, valamint újabban diagnózis orientált, gyors keresést lehetővé tévő kiadványok. Mindkettőnek megvan a maga haszna, létjogosultsága. A hagyományos szerkesztésű könyvek rendszerezőbbek, módszeres gondolkodásra tanítanak, diagnosztikus algoritmusokat, vizsgálati protokollokat, összehasonlító táblázatokat, leletezési útmutatót tartalmaznak, elméleteket ismertetnek, a szerző gondolkodásmódját tükrözik, tartalmilag és formailag egyediek. Nagy hátrányuk, hogy végig kell olvasni őket és erre ma, úgy mondják, nincs idő. A diagnózis orientált, tipizált felépítésű, az információkat listaszerűen tartalmazó könyvek a leletezés közbeni gyors keresést hivatottak megkönnyíteni, a lexikonhoz vagy novelláskötethez hasonlóan nem kell őket végigolvasni. További változat az esetismertetéseket tartalmazó könyvek típusa, melyek általában jól áttekinthetőek, kiemelik a jellegzetességeket, tárgyalják a differenciál diagnosztikát, klinikumot, patológiát, tömören olvasmányosak, könnyen lehet belőlük tanulni.

A Hoeffner könyv a rövidebbek közül való, nagy formátumú, keménykötésű, alacsony árfekvésű. 11 szerzője egy kivételével a Michigan Orvosegyetem Radiológiai klinikájának munkatársa. Szerkezetében félúton jár a hagyományos és a diagnózis orientált könyvek között, amennyiben viszonylag kevés kórképet ismertet, vegyes, részben anatómiai régió, részben patológia illetve műtéti típus szerinti bontásban, ugyanakkor tipizált szerkesztésmódban és tömören. A könyv 7 fejezetben 52 kórképpel foglalkozik. A fejezetek: *1.* Anatómia, *2.* Külső hallójárat, *3.* Középfül és mastoid, *4.* Belsőfül és pyramis, *5.* Trauma, *6.* Fülműtétek, *7.* Egyéb elváltozások. A fejezeteken belüli bontás: epidemiológia, klinikum, patológia, terápia, radiológiai jellemzők, diagnosztikus kulcsok, javasolt irodalom. Egy-egy ilyen alfejezet néha mindössze 2-3 sor. A képekről a szükséges információk leolvashatók, ha nem is mondható a képanyag kiemelkedőnek.

Tárgyalt könyv a rövidebbek közé tartozó, viszonylag egyszerű és olcsó kiadvány, főként a Harnsberger zsebkönyv hiányával keletkezett űrt pótolhatja. Általános radiológusok számára elsősorban a gyors tájékozódást szolgálja. A halántékcsonti radiológia iránt komolyan érdeklődők jobban teszik, ha kicsit mélyebben a zsebükbe nyúlva beszerzik a Swartz és Loevner Imaging of the Temporal Bone c. könyvét amelynek új kiadása a közelmúltban szintén a Thieme Kiadónál jelent meg. Örömmel tájékoztatjuk olvasóinkat, hogy ezt a könyvet is rövidesen ismertetjük folyóiratunkban.

Hrabák Károly dr.