RECIDIVÁLÓ ENCEPHALITIS

Liptai Zoltán,

Dobner Sarolta, Benke Péter,

Szőcs Anna, Fleur Vansenne

Szent László Kórház, Semmelweis Egyetem
MRKK, Budapest, UMCG, Groningen

BALÁZSKA

2 hó: epilepsziás görcsök→ AE kezelés nh. hónapig

5 hó (2012.nov.): infekció→ akut encephalopathia („ADEM")→

MR: szimm. thalamus területi jelzavar+vérzés

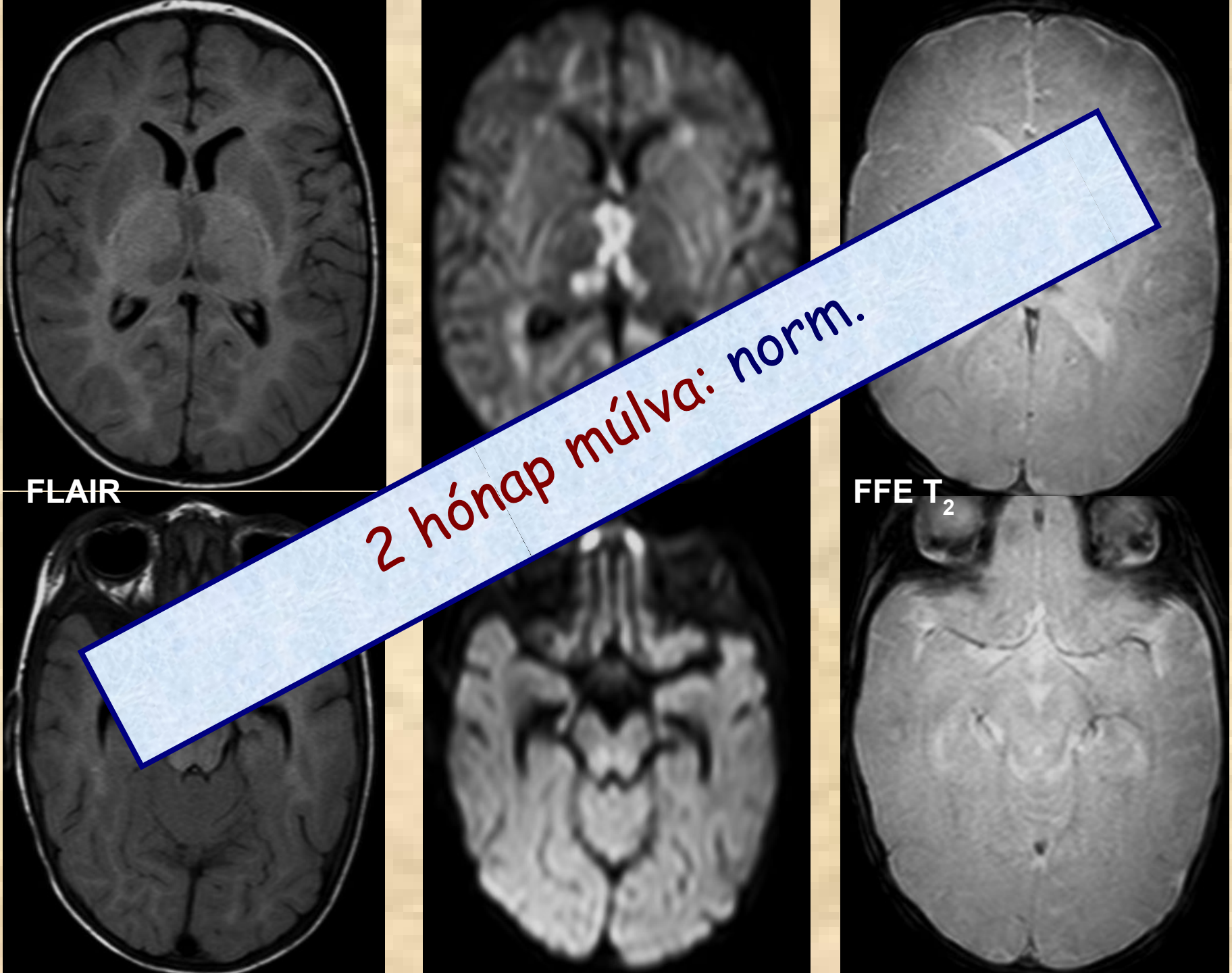

2 hónap múlva: norm.

BALÁZSKA

6-18 hó: jó fejlődés

18 hó (dec.): hányás-hasmenés-láz, paracetamol→ kh.: rossz ált. áll.→

PCT 114.2, GOT 13310, GPT 5860, LDH 17643

NH_3 norm. Drogteszt neg.

Hasi UH hepatitis Hepatotróp vírusok neg.

Fokozatos javulás→ gyógyul (paracetamol intox.?)

BALÁZSKA

1.5-2.5 év: jó fejlődés, panaszmentes

2.5 év (2015.jan.): hányás-hasmenés-láz,

légúti panaszok→ kh.: görcsök→

Érk.: szedálás, gépi lél., neurol. gócjel Ø

Újabb görcsök

Fvs 2.4 G/L CRP 1 mg/L máj f. norm.

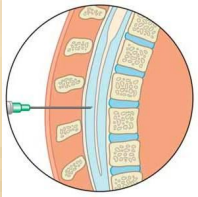

li-feh. **1.67** g/L li-ssz. **9**/μL

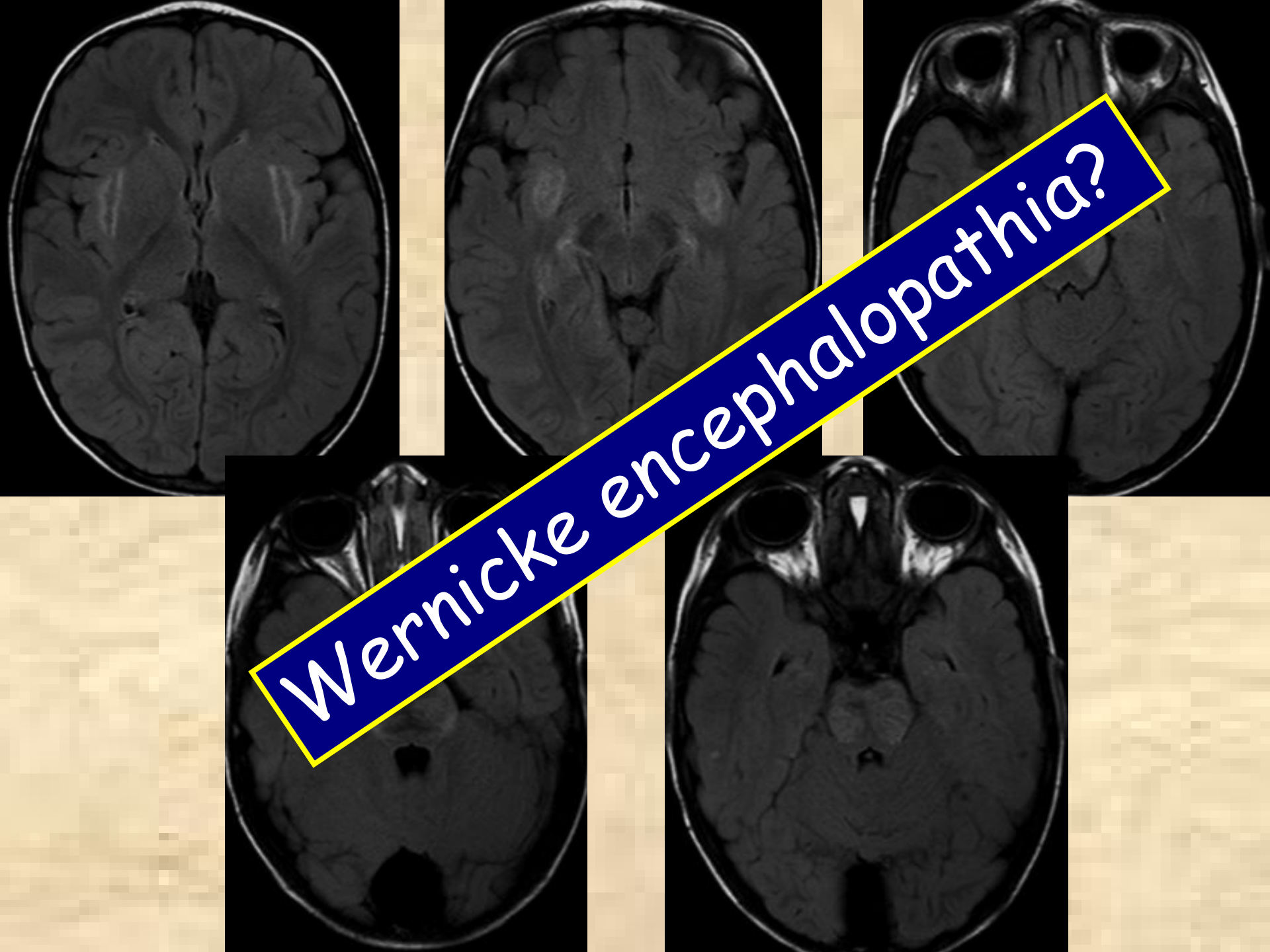
Wernicke encephalopathia?

BALÁZSKA

Kiterjesztett anyagcsere screening: neg.

18 nap ápolás→ haza

Alsó végtagi spasticitas, enyhe ataxia

3 é→ fokális rohamok→ EEG: j.o. f-t tüskék→ CBZ

ZOLIKA

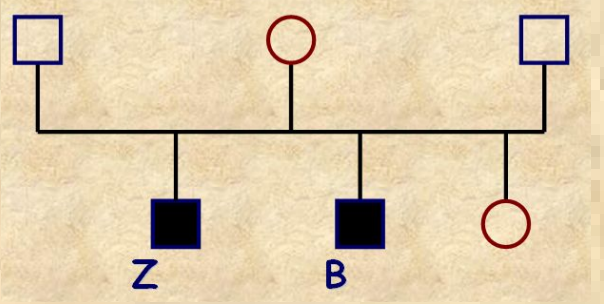

Balázska anyai féltestvére

Zavartalan perinatalis szak és fejlődés

7 é (2016.márc.): láz, virális légúti hurut

2. nap: hányás, szédülés, aluszékonyság, bágyadtság, este 30”-es j.o. görcsroham→

lassú, zavart, dezorientált, beszéd↓, kontaktus Ø, újabb görcsök→

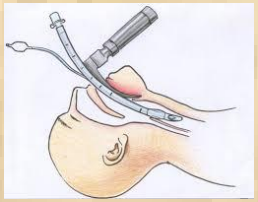

→

ZOLIKA

Babinski mko.+

Fvs 6.2 G/L CRP 12 mg/L

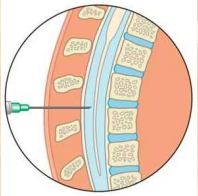

li-feh. **1.09** g/L li-ssz. **6**/μL

Mikrobiol. és anyagcsere screening neg.

Balázska újabb epizódja

MRI: szimm.: caps. ext., putamen, cella media mentén, temp. szarvak fölött, kisagy-hídkarok, corp. mamill.

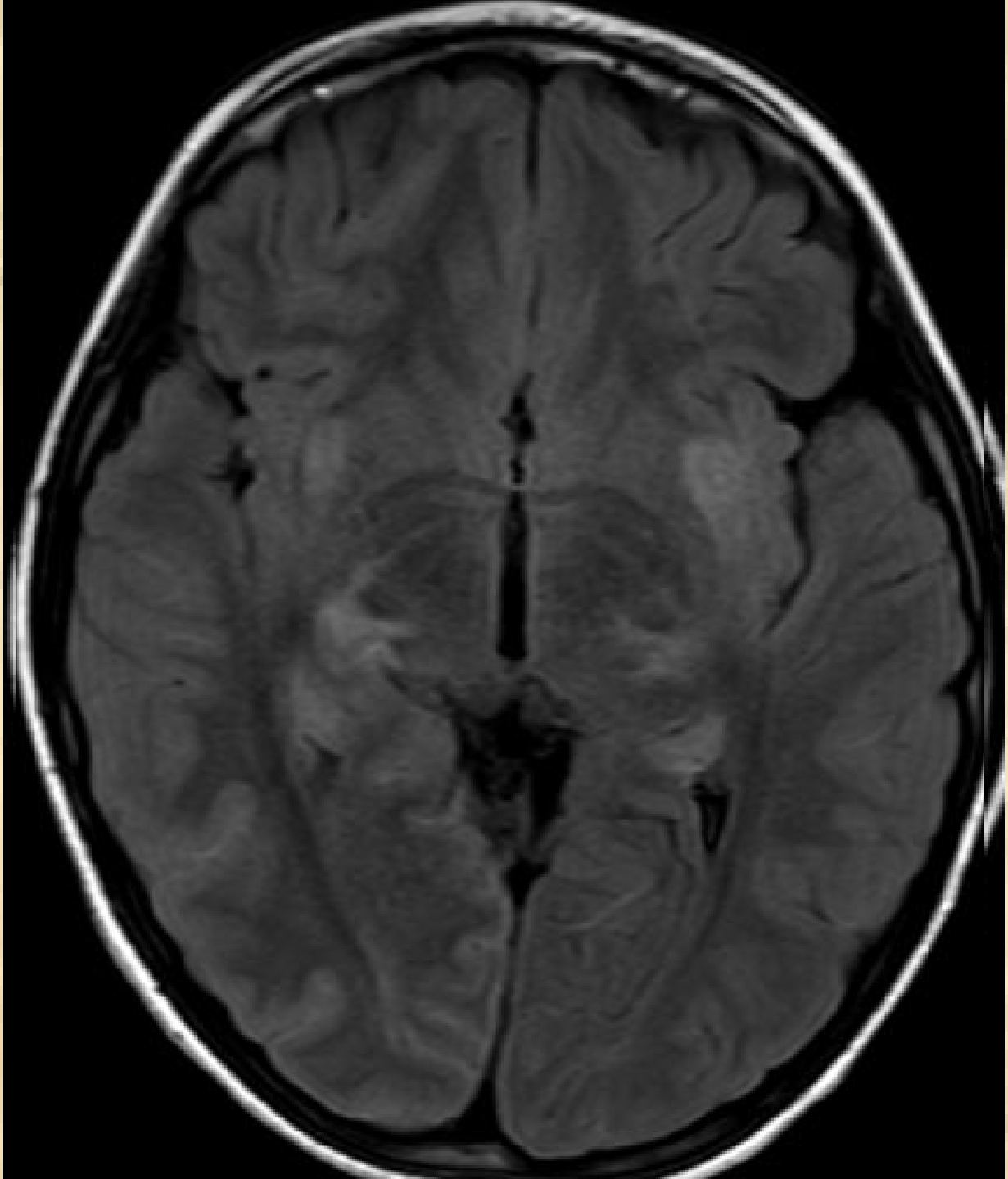

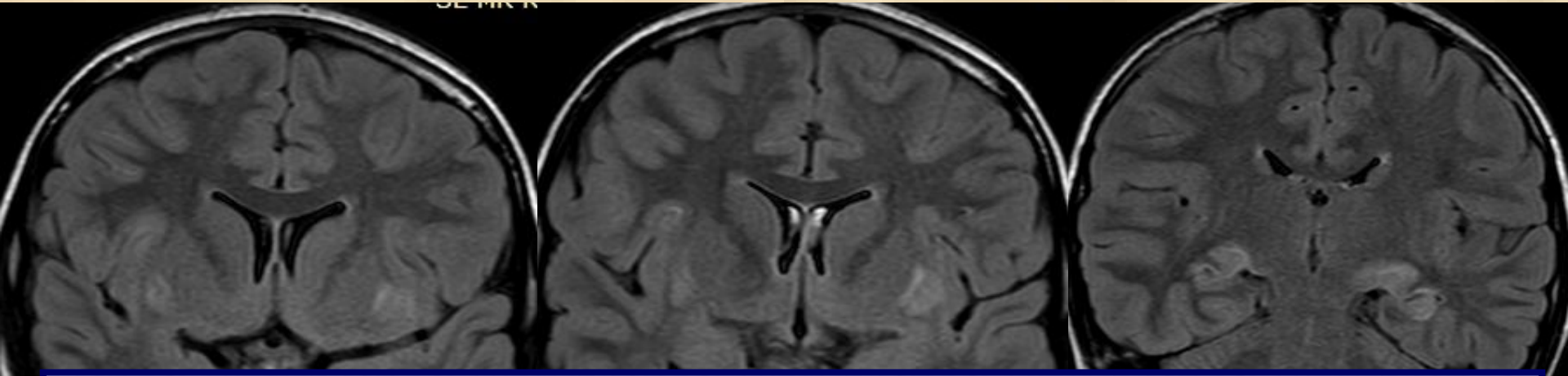

Gyors javulás, sikeres extub.→ 2 hét→ haza

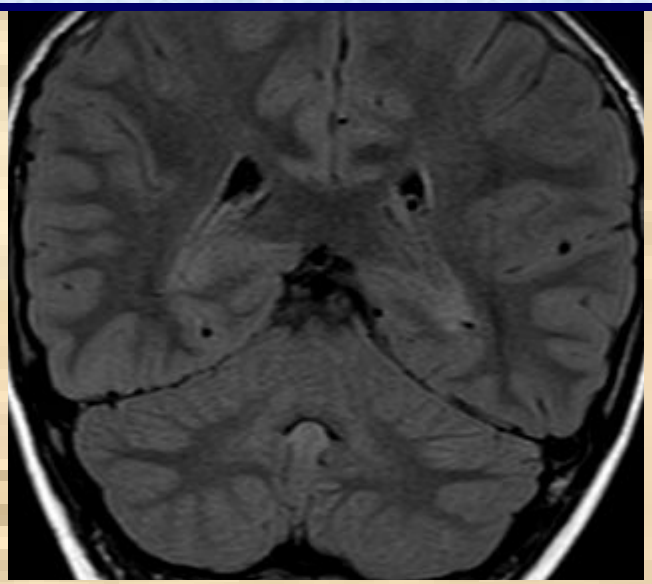

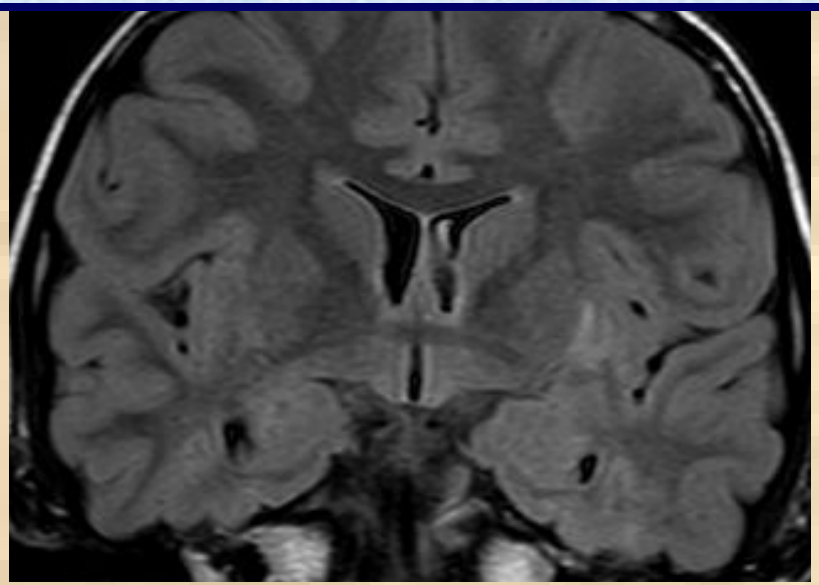

Akut nekrotizáló encephalopathia (ANE)

Első leírás: Mizuguchi et al. 1995

Kezdetben főleg japán és tajvani esetek

Kor: <4 év

Sporadikus > rekurráló/familiaris

Rekurráló/familiaris (ANE1): Neilson et al. 2003

- AD, inkomplett penetrancia
- 2q13
- RANBP2 (75%): RAN binding protein gén

Patomechanizmus (Wu et al. 2016)

Valószínűleg immunmediált (parainfekciós)

Vírusinf.→ triggereli

+egyéni fogékonyság, génmutációk

Excesszív citokin termelés: "citokin vihar"
infekció→ proinfl. citokinek↑→ SIRS→ szisztémás tünetek: máj-, vese-elégtelenség, sokk, DIC

KIR: érfal perm.↑→ oedema, necrosis, agyi károsodás

ANE1

(Neilson et al. 2009, Wu et al. 2016)

RANBP2 feh. („nuclear pore component")→

- fehérje transzport
- mt. intracell. trafficking
- mt. β-oxidáció
- energetikai szerep neuronokban
- ATP képzés agyi microvasc. endothelben
- vírusok belépését gátolja
- VAG integritása

KLINIKAI KÉP (Wu et al. 2015)

influenza, HHV_6, PIV
entero-, rotavírus, DPTw

Prodroma
láz, légúti,
enteralis, kiütés,
SIRS, MOF, DIC

Encephalopathia
görcs, tudatzavar,
foc. deficit, stb.
enyhe → fulmináns

Gyógyulás
maradvány ±

EEG: diffúz lassulás

Liquor-feh.↑↑ **-sejtszám Ø**

Se-transzaminázok ↑

MRI (Wu et al. 2015)



szimmetrikus, multifokális laesiók: **T1↓/T2↑**

fehérállomány + szürkeállomány:

- **THALAMUSok**
- putamen
- fehérállomány (periventr., caps. int.)
- agytörzs
- cerebellum
- gerincvelő ritkán

halmozás kezdetben ± (←VAG diszfunkció)

MRI (Wu et al. 2015)



Dinamika: oedema→ petechiák→ necrosis

3 réteg (thal.):

a) haemorrhagia-necrosis
b) citotox. oedema
c) vasogen oedema

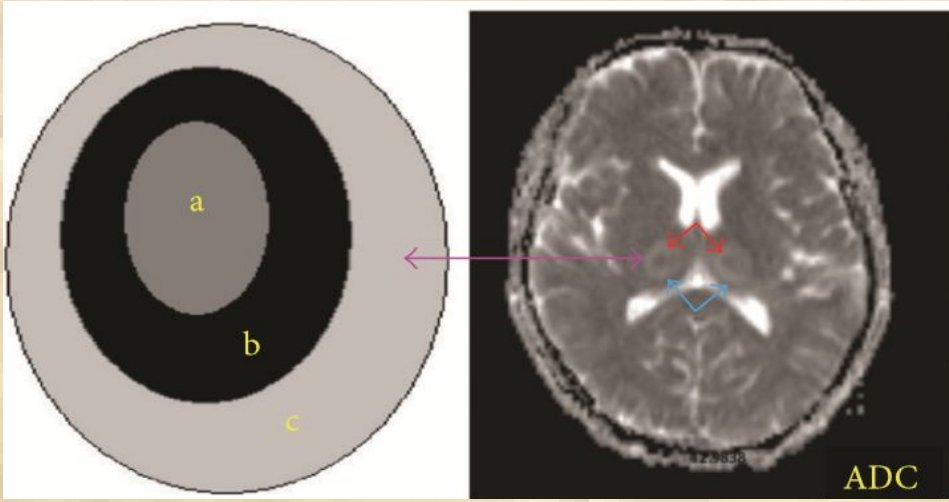

KÉSŐBB

d) tejes regresszió
e) részleges regresszió
f) atrophia, hemosziderin depozíció, fehérállományi ciszták

DG. KRITÉRIUMOK

(Mizuguchiet al. 1995, 1997, Singh et al. 2015)

ac. encephalopathia 1-3 nappal lázas vírusinf. kezdete után

li-feh.↑, pleiocytosis Ø

jellegzetes MRI

se-transzaminázok kül. mértékű↑

hasonló betegségek kizárása

DG. KRITÉRIUMOK – ANE1

(Singh et al. 2015)

- encephalopathia + (poli)fokális tünetek
- támogató kritériumok:
  - poz. családi anamnézis
  - rekurráló események
  - megelőző lázas betegség
  - görcsök
- li-feh. ↑, pleiocytosis Ø
- MRI eltérések: szimm./aszimm. MTL, insularis cortex, agytörzs, caps. externa, és/vagy mk. thalamus

DIFF. DG.

(Mizuguchiet al. 1995, 1997, Singh et al. 2015)

klinikailag: TSS, HUS, Reye sy, haemorrh. sokk + encephalopathia, hőguta

radiológiailag (vagy patológiailag):

- **ADEM, AHLE**
- M. Leigh, glutaric acidemia, MMA, IBSN
- Wernicke encephalopathia
- infarktus, súlyos hypoxia, trauma
- mérgezések
- osmoticus myelinolysis
- elhúzódó hypotensio
- Canavan, M.Wilson, juv. HD, striatonigr. degeneráció, NBIA

TERÁPIA

(Okumura et al. 2009, Wu et al. 2016)

- Spec. Ø
- Tüneti th., ITO
- Szteroid, IVIG, PEX???→ citokin vihar↓
- Hypothermia???

KIMENETEL

(Bassuk et al. 2003, Singh et al. 2015, Wu et al. 2016)

- Teljes gyógyulás: 10-30%
- Halálozás: 10-30%
- Neurokognitív deficit: 60%

Jó progn. : >4 év, ↑/norm. li-feh., egyoldali thalamus érintettség, komplett radiol. rezolúció

Rossz progn. : <1 év, delírium (agytörzsi érintettség), transzaminázok↑, li-feh.↑↑, üregképződés, fehéráll. érintettség

BALÁZSKA

RANBP2 gén szekvenálás:

c.1966A>G (p.Ile656Val) heterozigóta

ZOLIKA: folyamatban

HAJNIKA



10 hó (2000.márc.): láz, köhögés→ hányás, apathia, aluszékonyság, kóma→ H

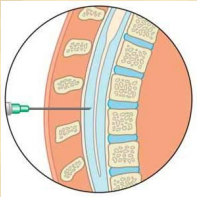

li-feh. **4.6** g/L li-ssz. **7**/μL

2 év (2001.máj.): láz, laryngitis→ étvágytalan, aluszékony, tremor, kóma→ H

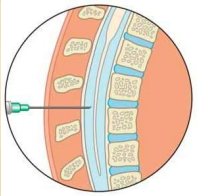

li-feh. **3.64** g/L li-ssz. **9**/μL

17 év: ataxia, IQ 58

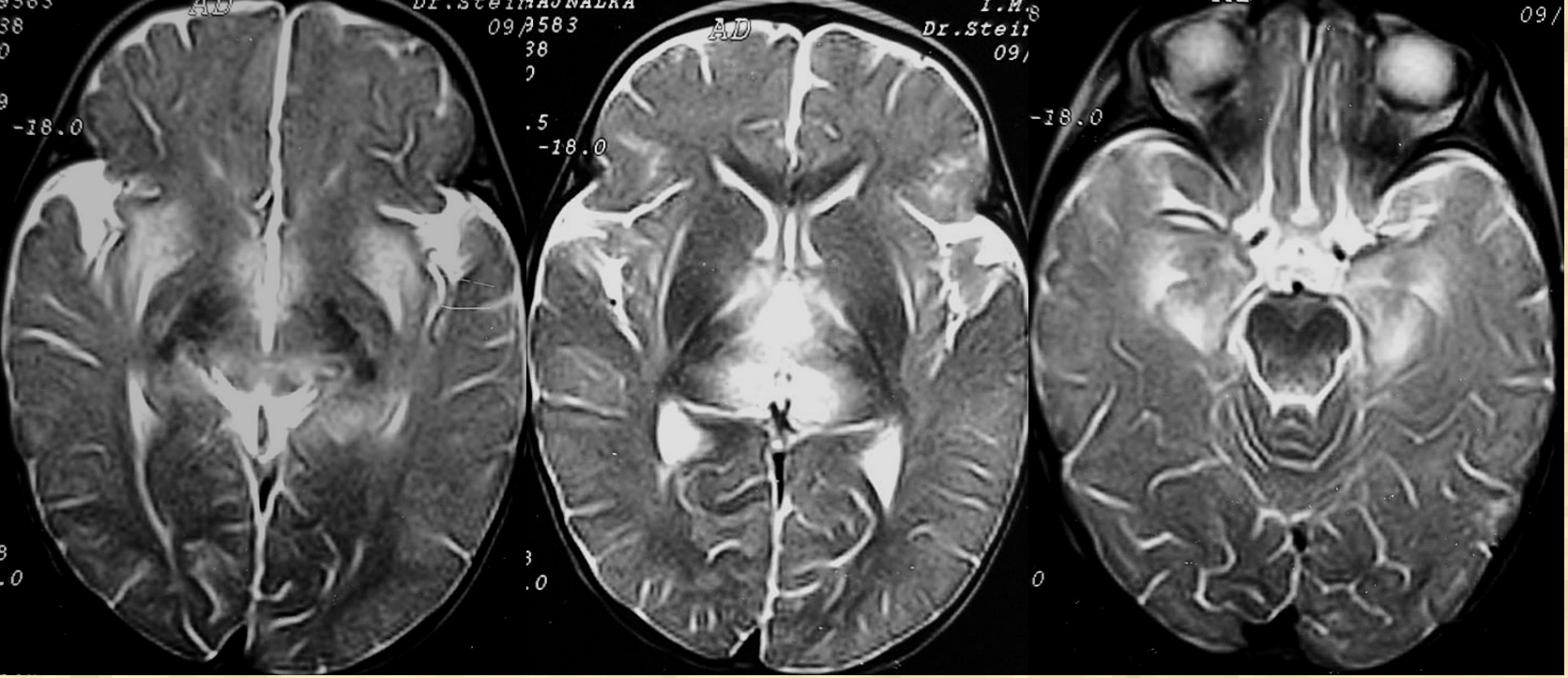

10 hó

2 év

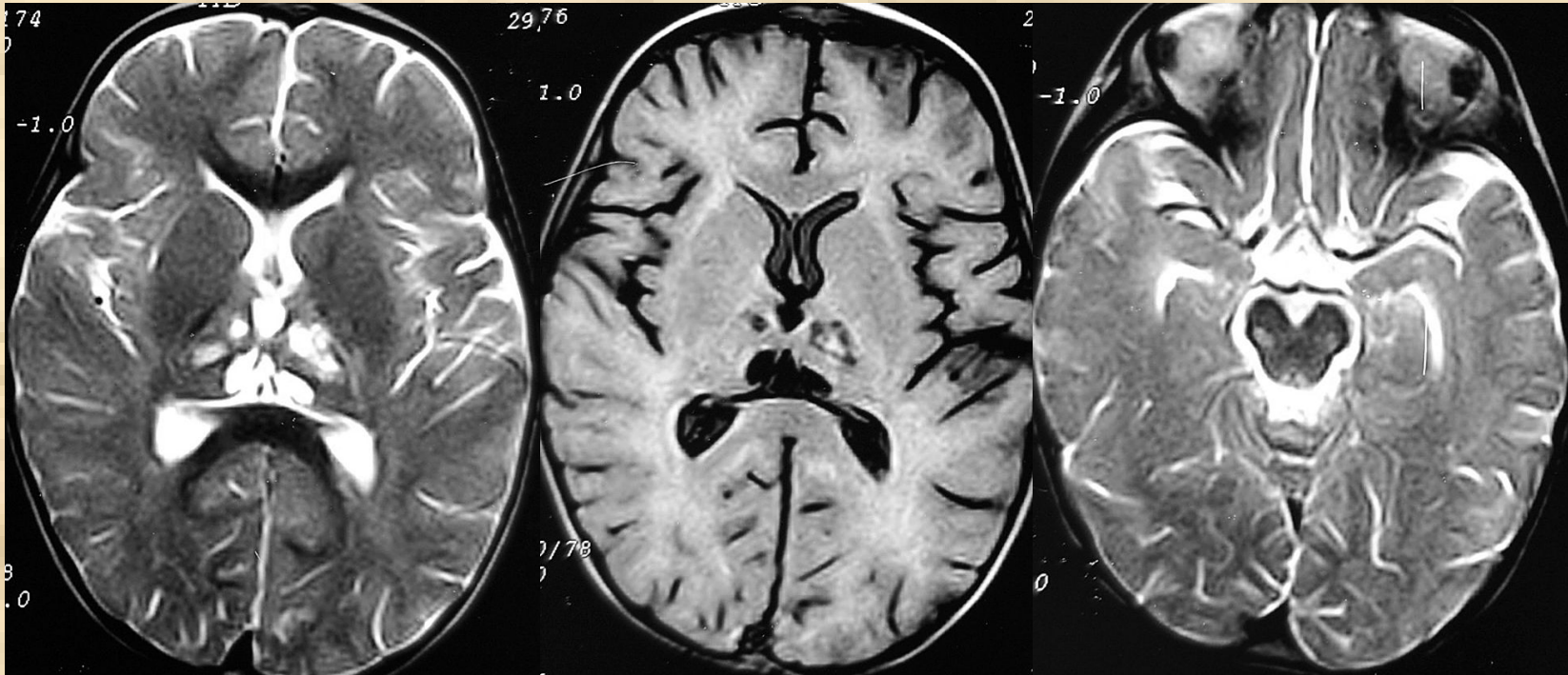

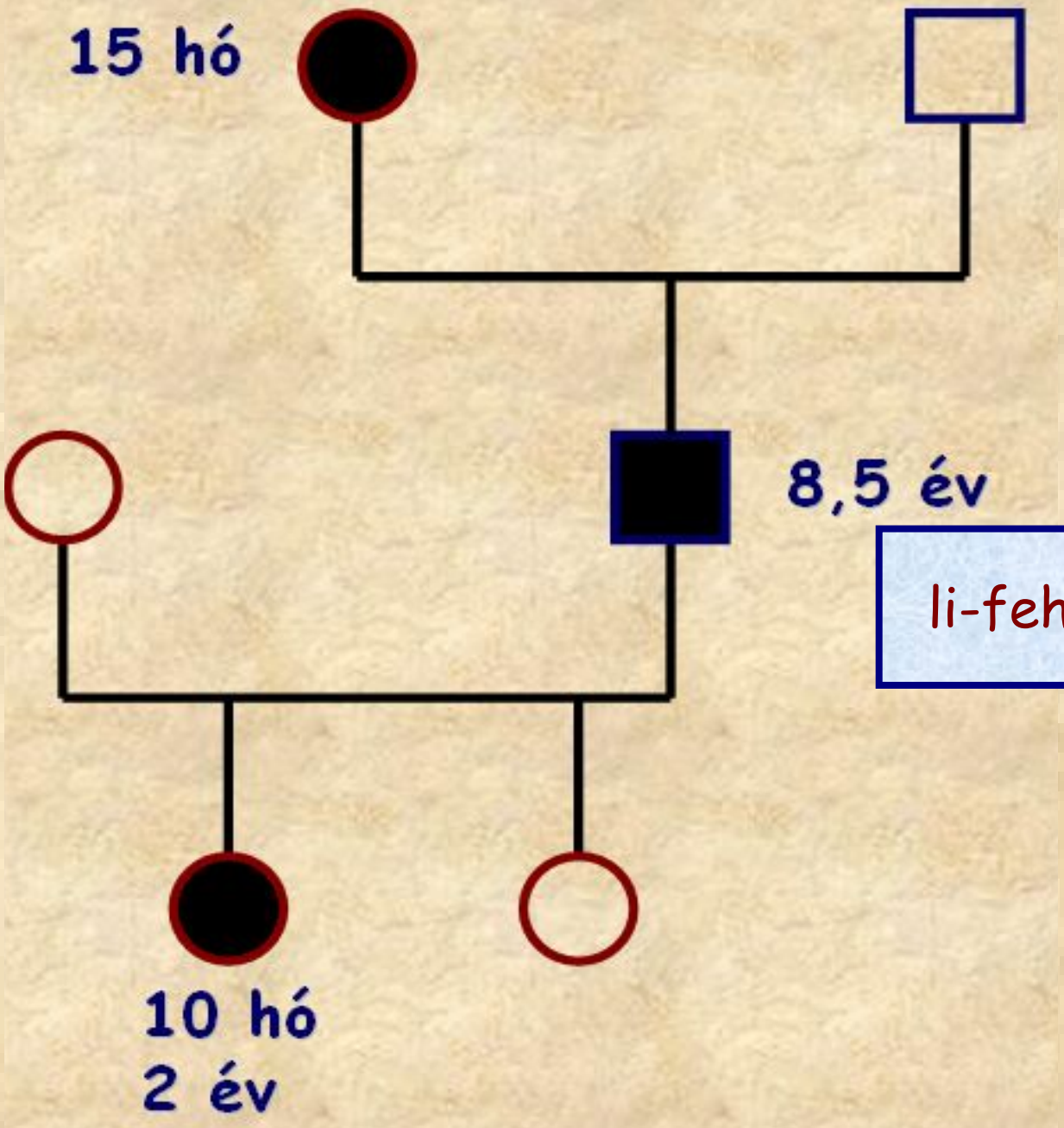

li-feh. **4.5** g/L li-ssz. **0**

HAJNIKA

RANBP2 gén szekvenálás:

c.1966A>G (p.Ile656Val) heterozigóta

apa, nagymama: folyamatban

ÖSSZEFOGLALÁS



- **Ritka encephalopathia:** posztinf., immunmediált
- **Jellegtelen klinikum:** görcs, encephalopathia
- **Liquor:** feh.↑, sejtsz. Ø
- **Jellemző MRI**
- **Diff. dg.:** ADEM…
- **Familiaris/rekurráló forma:** ←RANBP2 mutáció (AD, inkompl. penetrancia)